

УТВЕРЖДАЮ

Президент  
Национального общества  
торакальных хирургов

П.К. Яблонский



УТВЕРЖДАЮ

Президент  
Научно-практического общества  
врачей неотложной медицины

М.Ш. Хубутия

« 21 » 22 октября 2021 г.



УТВЕРЖДАЮ

Президент АТОР,  
главный внештатный специалист  
травматолог-ортопед  
Минздрава России  
С.П. Миронов



УТВЕРЖДАЮ

Президент  
Российского Сепсис Форум

В.В. Кулабуков

« 24 » 24 октября 2021 г.



УТВЕРЖДАЮ

Президент  
Российского общества хирургов

И.И. Затевакин

« 20 » 20 октября 2021 г.



Клинические рекомендации

## Закрытая травма грудной клетки

Кодирование по Международной статистической классификации болезней и проблем, связанных со здоровьем: S20.0, S20.1, S20.2, S20.3, S20.4, S20.7, S20.8, S22.2, S22.3, S22.4, S22.5, S23.4, S25.0, S25.1, S25.2, S25.3, S25.4, S25.5, S25.7, S25.8, S25.9, S26.0, S26.8, S26.9, S27.0, S27.1, S27.2, S27.3, S27.4, S27.5, S27.6, S27.7, S27.8, S27.9, S28.0, S29.0, S29.7, S29.8, S29.9

Возрастная группа: взрослые

Год утверждения: 2021

Разработчик клинической рекомендации:

- Общероссийская общественная организация «Ассоциация травматологов-ортопедов России» (АТОР)
- Общероссийская общественная организация «Ассоциация торакальных хирургов России»
- Общероссийская общественная организация «Российское общество хирургов» (РОХ)
- Межрегиональная общественная организация «Научно-практическое общество врачей неотложной медицины»
- Межрегиональная общественная организация врачей и медицинских сестер «Сепсис Форум»

## Оглавление

Список сокращений.....	4
Термины и определения.....	6
1. Краткая информация по заболеванию или состоянию (группе заболеваний или состояний) .....	7
1.1 Определение заболевания или состояния (группы заболеваний или состояний) .....	7
1.2 Этиология и патогенез заболевания или состояния (группы заболеваний или состояний).....	9
1.3 Эпидемиология заболевания или состояния (группы заболеваний или состояний)..	18
1.4 Особенности кодирования заболевания или состояния (группы заболеваний или состояний) по Международной статистической классификации болезней и проблем, связанных со здоровьем .....	21
1.5 Классификация заболевания или состояния (группы заболеваний или состояний)..	22
1.6 Клиническая картина заболевания или состояния (группы заболеваний или состояний).....	28
2. Диагностика заболевания или состояния (группы заболеваний или состояний), медицинские показания и противопоказания к применению методов диагностики.....	35
2.1 Жалобы и анамнез .....	37
2.2 Физикальное обследование.....	37
2.3 Лабораторные диагностические исследования.....	38
2.4 Инструментальные диагностические исследования .....	40
2.5 Иные диагностические исследования.....	59
3. Лечение, включая медикаментозную и немедикаментозную терапии, диетотерапию, обезболивание, медицинские показания и противопоказания к применению методов лечения .....	63
4. Медицинская реабилитация и санаторно-курортное лечение, медицинские показания и противопоказания к применению методов медицинской реабилитации, в том числе основанных на использовании природных лечебных факторов.....	80
5. Профилактика и диспансерное наблюдение, медицинские показания и противопоказания к применению методов профилактики.....	83
6. Организация оказания медицинской помощи .....	84

7. Дополнительная информация (в том числе факторы, влияющие на исход заболевания или состояния) .....	88
Критерии оценки качества медицинской помощи .....	88
Список литературы.....	89
Приложение А1. Состав рабочей группы по разработке и пересмотру клинических рекомендаций.....	99
Приложение А2. Методология разработки клинических рекомендаций .....	103
Приложение А3. Справочные материалы, включая соответствие показаний к применению и противопоказаний, способов применения и доз лекарственных препаратов, инструкции по применению лекарственного препарата.....	106
Приложение Б. Алгоритмы действий врача .....	107
Приложение В. Информация для пациента .....	108
Приложение Г1-ГN. Шкалы оценки, вопросники и другие оценочные инструменты состояния пациента, приведенные в клинических рекомендациях.....	109

## Список сокращений

АД — артериальное давление.

АТОР — Общероссийская общественная организация «Ассоциация травматологов-ортопедов России».

ВАК — вакуумная аспирация.

ВАТС — видеоассистированная торакоскопия.

ГЛП — грудной лимфатический проток.

ГО — гнойное осложнение.

ДПК — двенадцатиперстная кишка.

ЗТГ — закрытая травма груди.

ИВЛ — искусственная вентиляция легких.

КР — клиническая рекомендация.

КТ — компьютерная томография.

МНО — международное нормализованное отношение.

МРТ — магнитнорезонансная томография.

МСКТ — спиральная компьютерная томография.

НВЛ — неинвазивная вентиляция легких.

ОГК — органы грудной клетки.

ОИТиР, ОРИТ — отделение реанимации и интенсивной терапии.

ПДКВ — положительное давление в конце выдоха.

ПТЭ — посттравматическая эмпиема (плевры).

РКИ — рандомизированные клинические исследования.

СГТ — свернувшийся гемоторакс.

УЗИ — ультразвуковое исследование.

ФБС — бронхоскопия.

ЦВД — центральное венозное давление.

ЦГП — цистерна грудного (лимфатического) протока.

ЧП-ЭхоКГ — чреспищеводная эхокардиография.

ЧСС — частота сердечных сокращений.

ЭГДС — эзофагоскопия.

ЭП — эмпиема плевры.

ЭКГ — электрокардиография.

ЭхоКГ — эхокардиография.

AIS (Abbreviated Injury Scale) — сокращенная шкала повреждений.

CPAP (Constant Positive Airway Pressure) — режим искусственной вентиляции лёгких постоянным положительным давлением.

ERAS (Enhanced Recovery After Surgery) — усиленное восстановление после операции.

ISS (Injury Severity Score) — шкала тяжести повреждений.

SpO<sub>2</sub> — сатурация гемоглобина кислородом.

VAC (Vacuum-Assisted Closure) — вакуумная аспирация.

## Термины и определения

Травма — это общий результат взаимодействия человеческого организма с ранящими снарядами и факторами окружающей среды в экстремальных ситуациях. Понятие «травма» обязательно включает в себя два компонента: повреждение тканей, органов (стабильный морфологический компонент) и состояние пациента (изменяющийся функциональный компонент).

Повреждение — это морфологический субстрат травмы (ранения). Имеет локальные проявления в виде сотрясений, ушибов, сдавлений, вывихов, переломов.

Последствия травм — это патологические процессы, возникающие в результате травмы и связанные с ней причинно-следственными отношениями.

Осложнения травм — патологические процессы, также обусловленные травмой, но, в отличие от последствий травм, развивающиеся позднее (3-и — 12-е сутки) и имеющие собственные этиопатогенетические и клинические характеристики.

# **1. Краткая информация по заболеванию или состоянию (группе заболеваний или состояний)**

## **1.1 Определение заболевания или состояния (группы заболеваний или состояний)**

Закрытая травма груди (ЗТГ) — термин, объединяющий все повреждения в этой анатомической области без нарушения целостности кожных покровов (на всю их толщину). В рамках настоящей клинической рекомендации (КР) ЗТГ включает острые повреждения грудной стенки и органов грудной полости. Не рассматриваются в данной КР осложнения и последствия ЗТГ, в частности следующие состояния: пневмония, эмпиема плевры, острый медиастинит, острый перикардит, сепсис и другие инфекционно-воспалительные осложнения ЗТГ, травматический шок, респираторный дистресс-синдром, подкожная эмфизема, травматическая эмболия. С очевидностью не рассматриваются в данной КР повреждения груди с нарушенной целостью кожных покровов (на всю их толщину): открытая травма груди, торакальные и торако-абдоминальные ранения.

В рамках ЗТГ выделяются и рассмотрены в настоящей КР изолированные и множественные травмы груди. Изолированной называется травма груди, при которой имеется одно повреждение. Множественной называется травма, при которой имеется несколько повреждений в пределах груди как анатомической области тела. Одновременное повреждение груди с другими анатомическими областями тела (голова, шея, живот, таз, позвоночник, конечности) определяется как сочетанная травма груди — не рассматривается в данной КР. Комбинированные повреждения, возникающие вследствие воздействия нескольких этиологически разнородных травмирующих факторов (механических, термических, химических, лучевых), также не являются предметом рассмотрения данной КР.

Состояния, образующие группу ЗТГ

- Поверхностные (закрытые) повреждения грудной клетки включают ушиб грудной клетки, ушиб молочной железы. Клинически примыкают к ним растяжение и перенапряжение связочного аппарата ребер и грудины, подкожные повреждения мышц и сухожилий передней и задней грудной стенки (за исключением мышц и сухожилий подмышечной впадины и пояса верхних конечностей).

- Перелом ребра (закрытый) — это нарушение целостности костной или хрящевой части ребра. Множественные переломы ребер — это нарушение целостности костной или хрящевой части двух и более ребер. Флотирующие (окончатые, створчатые) переломы ребер (синоним: реберный клапан, западающая грудная клетка, патологически подвижная грудная клетка, парадоксальное движение грудной стенки) — это переломы, при которых фрагменты нескольких ребер оказываются не соединенными с костным каркасом грудной клетки, удерживаются благодаря уцелевшей коже и мягким тканям (так называемое

«реберное окно или створка») и парадоксальным образом участвуют в дыхательных движениях грудной клетки: западают при вдохе (снижение внутригрудного давления) и выбухают при выдохе (повышение внутригрудного давления).

- Перелом грудины (закрытый) — это нарушение целостности костной ткани грудины.
- Травматическая асфиксия — своеобразный симптомокомплекс, развивающийся при внезапном сдавлении груди (например, при прижатии автомобилем к стене).
- Пневмоторакс при ЗТГ — скопление воздуха в плевральной полости.
- Гемоторакс при ЗТГ — скопление крови в плевральной полости.
- Свернувшийся гемоторакс при ЗТГ — это скопление в плевральной полости свертков крови.
- Гемопневмоторакс при ЗТГ — скопление крови и воздуха в плевральной полости.
- Другие закрытые травмы легких, травма крупных бронхов, травма грудного отдела трахеи.

Ушиб легких является частой и потенциально смертельной травмой грудной клетки, определяется как разрушение легких с альвеолярным кровотечением, которое обычно возникает в результате тупой травмы грудной клетки без разрыва паренхимы легкого [1,2].

Повреждение (разрыв) легкого — это повреждение паренхиматозной ткани легкого. Разрыв легкого обычно вызывается проникающими ранениями, но непроникающие ранения и закрытые травмы груди также могут вызвать разрыв легкого.

Разрывы грудного отдела трахеи и крупных бронхов относятся к наиболее тяжелым видам травмы грудной клетки с летальным исходом [3].

- Травма кровеносных (крупных) сосудов груди при закрытой травме — это повреждения грудной аорты и ее плечеголовных ветвей (плечеголового ствола, левой подключичной и сонной артерий), верхней и внутригрудного отдела нижней полой вен, безымянной, непарной и подключичных вен, которые в острой ситуации проявляются профузным внутриплевральным кровотечением, напряженной гематомой средостения и/или тампонадой сердца, а в хронической — формированием посттравматической ложной аневризмы.

- Травма сердца при ЗТГ — это повреждение сердечных структур (миокарда, эндокарда, эпикарда, папиллярных мышц, хорд, фиброзного кольца и створок клапанов) от легкого ушиба до явного отрыва/разрыва, что проявляется нарушениями деятельности



сердечно-сосудистой системы от умеренной гемодинамической нестабильности до кардиогенного шока и асистолии.

- Закрытое повреждение диафрагмы — это разрыв (нарушение целостности на всю толщину диафрагмы) в мышечной и/или сухожильной ее части без повреждения целостности грудной или брюшной стенок, с повреждением органов брюшной и грудной полости или без них.

- Травма пищевода при ЗТГ — нарушение целостности стенки пищевода в грудном отделе, обусловленное воздействием физических, химических, механических факторов и развитие патологических процессов в органе и окружающих его тканях.

- Закрытая травма грудного лимфатического протока — нарушение целостности стенки грудного лимфатического протока или его крупных ветвей и коллатералей, обусловленное воздействием физических, химических, механических факторов и развитие в нем патологических процессов и окружающих его органах и тканях. Травматический хилоторакс при ЗТГ — скопление хилуса в полости плевры, наиболее частое и типичное проявление, возникающее в результате надрыва или разрыва грудного протока либо впадающих в него крупных лимфатических стволов грудной полости [4].

- У детей встречается закрытая травма тимуса [5] — не рассматривается в данной КР.

## **1.2 Этиология и патогенез заболевания или состояния (группы заболеваний или состояний)**

Закрытая травма груди в целом

ЗТГ возникает вследствие дорожно-транспортных происшествий, ударов, падений с высоты и других причин (прямое повреждающее действие на органы, обеспечивающие жизнедеятельность — на системы дыхания и кровообращения). Тяжесть состояния пациента определяется не столько повреждением органов и структур грудной клетки, сколько нарушениями жизненно важных функций, вызванных общими патофизиологическими механизмами.

**Боль.** В патогенезе повреждений груди значительную роль играет ноцицептивная импульсация с обширных рецепторных полей париетальной и висцеральной плевры.

**Острая сердечно-легочная недостаточность.** При острой травме происходит уменьшение показателей работы сердца из-за уменьшения объема циркулирующей крови (кровотечение), непосредственного действия травмы на сердце (ушиб сердца, гемоперикард), изменения периферического сопротивления сосудов малого круга (гемоторакс, пневмоторакс, внутрилегочная гематома), или сосудов большого круга (нейро-эндокринная реакция на боль). При восстановлении гемодинамики острый период травмы заканчивается, и начинается период ранних осложнений (не рассматривается в

настоящей КР). Наиболее опасным его проявлением является острый респираторный дистресс-синдром («шоковое легкое»). Ведущую роль в его патогенезе играет увеличение проницаемости капилляров малого круга при снижении перфузии легких. Застоем в малом круге способствует и дисфункция миокарда, прогрессирующая по мере развития дистресс-синдрома, что приводит к острой сердечно-легочной недостаточности.

Острая сердечная недостаточность. Основную роль в развитии острой сердечной недостаточности при травме играет увеличение венозного возврата при затрудненном оттоке крови из малого круга кровообращения, что ведет к увеличению давления в легочных венах и капиллярах (пассивная легочная гипертензия), а в дальнейшем и в артериолах (активная легочная гипертензия). Это создает условия для пропотевания крови с развитием интерстициального, а затем и альвеолярного отека легких.

Тампонада сердца. Повреждение сердца и перикарда может сопровождаться скоплением крови в полости перикарда с развитием тампонады сердца (сдавление сердца скапливающейся кровью).

Острая дыхательная недостаточность. Несмотря на различия патогенеза, любое уменьшение объема (и, соответственно, увеличение внутриплеврального давления) запускает общий патофизиологический механизм: коллапс легкого — повышение давления в его капиллярах — централизация кровотока малого круга (шунтирование) — несоответствие перфузии и вентиляции (невозможность обеспечить адекватный газообмен даже с помощью ИВЛ из-за тяжелых нарушений циркуляторного звена газообмена).

Первичная острая дыхательная недостаточность при травме обусловлена нарушением каркасности грудной клетки, пневмотораксом, гемотораксом, или нарушением проходимости дыхательных путей: аспирационный синдром, бронхоспазм, повреждение бронхов, их обструкция инородным телом (последствия проникновения инородных тел в органы грудной полости не рассматриваются в настоящей КР). Наиболее важную роль в патогенезе острой дыхательной недостаточности играет повышение давления в плевральной полости (вне зависимости от его этиологии) — пневмо- / гемоторакс, большая гематома средостения или внутрилегочная, или экстраплевральная, дислокация органов брюшной полости в плевральную при разрыве диафрагмы и т. д. Гиперкапническая дыхательная недостаточность возникает при гиповентиляции, увеличении функционального мертвого пространства, увеличении продукции углекислоты. Гипоксическая дыхательная недостаточность развивается при нарушении диффузионной способности альвеол и при шунтировании крови в легких.

Вторичная дыхательная недостаточность связана с развившимися после травмы патологическими состояниями сердечно-легочной системы: кардиогенным отеком легких, эмболией легочной артерии, респираторным дистресс-синдромом, тяжелыми пневмониями (не рассматриваются в настоящей КР).

Бронхообструктивный синдром. Ключевым моментом патогенеза являются отек, дискинезия и закупорка бронхиол мокротой. Дыхательная мускулатура выполняет

колоссальную, но неэффективную работу, расходуя огромное количество кислорода, нарастает гипоксия, респираторный ацидоз, метаболический алкалоз. Нарушение дренажа при бронхообструктивном синдроме проходит три стадии: компенсированная бронхорея (растет и продукция и выведение мокроты), декомпенсированная бронхорея (продукция мокроты растет, а мукоцилиарный механизм не справляется с ее транспортом) и обструкция: реологические свойства мокроты изменяются настолько, что возникают рефлюкс и блокада дыхательных путей. Обтурация бронха приводит к спадению (ателектазу) соответствующей части легкого.

Шок (относится к жизнеугрожающим последствиям ЗТГ и не рассматривается в данной КР). Один из ключевых патологических механизмов при травме. Шоковые состояния, независимо от их причин, в финальной стадии проявляются одинаково. Наблюдается нарушение реологических свойств крови, ее секвестрация в капиллярах, гиповолемия с синдромом «малого выброса», ишемия тканей с фатальными нарушениями метаболизма.

Полиорганная недостаточность. Прогрессирование описанных патологических процессов сердечно-легочной системы опосредованно через гипоксию и гипоксемию запускает развитие полиорганной недостаточности: надпочечниковой, печеночно-почечной и других (не рассматриваются в настоящей КР).

#### Переломы ребер

Переломы ребер возникают в результате ударов, падений на выступающие предметы, а также вследствие сдавления грудной клетки.

Патология характеризуется определенными морфологическими особенностями. В первые сутки с момента травмы макроскопически в зоне перелома ребер отмечается образование межотломковой гематомы, отек и имбибция кровью окружающих тканей. Микроскопически выявляются множественные лимфоидные и гистиоцитарные клеточные элементы на фоне небольшого количества неоформленного межклеточного вещества.

На вторые сутки в зоне перелома происходят изменения в межотломковой гематоме, выявляется мягкая темно-красно-коричневая масса, без четких границ. На отломках ребер определяются характерные изменения: «задир» и отслойка надкостницы на 2–4 мм с каждого края; формирование поднадкостничной гематомы, за счет чего происходит смещение и сжатие губчатого вещества ребра на глубину до 4–6 мм, в основном на позвоночном конце. При микроскопии в зоне перелома выявляются множество малодифференцированных соединительнотканых клеток, которые образуют тяжеподобные структуры неправильной формы. В периостальной зоне наблюдается утолщение и потеря четкой структуры надкостницы с выраженным капиллярным стазом и полнокровием вен в местах ее отслойки. Через пять суток после травмы при продолжающемся движении отломков ребер в зоне перелома появляются характерные пластические деформации поверхностей трения костей. Это так называемый «натир» — участок уплотненной костной ткани. На месте межотломковой гематомы

наблюдается рост грануляционной ткани с единичными фибробластическими клетками. По линии демаркации межотломковой гематомы появляется лейко-лимфоцитарный вал с пазушным рассасыванием поврежденных участков компактной костной ткани за местом «натира» со стороны эндоста. На 14-е сутки наблюдается дальнейшая интенсивная резорбция костной ткани с формированием четкой «резорбционной борозды» сразу за участком уплотнения («натира») на поверхности компактной пластинки прикраевого участка отломка ребра. Это свидетельствует об отслойке участка «натира», который в последующем частично рассасывается и является основой для образования первичной костной мозоли. При морфологическом исследовании зон перелома ребер спустя 21 сутки четко определяются костные балки, частично заполняющие межотломковую щель. То есть на 1, 2, 5 сутки после травмы каких-либо морфологически значимых изменений в зоне перелома, направленных на его стабилизацию, не выявляется. При сохраняющемся дыхании более 5 суток, отмечается задержка образования первичной костной мозоли и усиленная резорбция костной ткани в месте перелома. Сохраняющаяся нестабильность грудной клетки вызывает «задир» и отслойку надкостницы на 4–6 мм с образованием поднадкостничной гематомы, что влечет за собой нарушение микроциркуляции в приграничных участках перелома ребра. В результате этого в прикраевой зоне перелома практически прекращается питание кости, а предшествующий контакт отломков в этой зоне сопровождается ее уплотнением и некрозом костной ткани с последующим активным пазушным рассасыванием.

Сравнение участков тканей вокруг изолированных переломов ребер с тканями вокруг фрагментированных переломов показывает, что активация остеобластов, свидетельствующая о пролиферации клеточных элементов в них, происходит на 7–9 суток позже, чем при единичных переломах. Это обусловлено тем, что при сохранении движения фрагментов ребер происходит дополнительное повреждение новообразованных балочных структур, а поэтому последние при формировании плотной костной мозоли претерпевают двойную перестройку под влиянием нагрузок в зоне перелома.

#### Флотирующие переломы ребер (реберный клапан)

Флотирующие переломы ребер — особая и нечасто встречающаяся ситуация, при которой выявляют множественные (2 и более) переломы двух и более ребер, включая хондрокостальные сочленения, что приводит к отделению части грудной стенки от остального скелета (т.е. нарушению каркаса). При дыхании наблюдается парадоксальное по отношению к остальной грудной клетке движение поврежденного участка: «реберная створка» западает при вдохе (снижение внутригрудного давления) и выбухает при выдохе (повышение внутригрудного давления). Реберный клапан при множественных переломах может развиваться не сразу после травмы, а через 1-3 суток.

Парадоксальное движение грудной клетки приводит к неполному расправлению лёгкого на стороне повреждения. Примечательно, что на вдохе из-за западения флотирующего участка внутрилёгочное давление воздуха на стороне повреждения выше, а на выдохе из-за выбухания «реберной створки» ниже, чем в лёгком на здоровой стороне.

В связи с этим при дыхании происходит частичное перекачивание воздуха из лёгкого на поражённой стороне в лёгкое на здоровой, а при выдохе — наоборот.

Такое маятникообразное движение воздуха в лёгких приводит к увеличению «мёртвого» пространства и способствует нарастанию гипоксии. Кроме того, разное давление в здоровой и повреждённой половинах грудной клетки, изменяющееся в процессе дыхания, обуславливает смещение органов средостения (в том числе сердца и крупных сосудов) маятникообразного характера, что также обуславливает развитие сердечно-сосудистых нарушений.

В результате этого более чем в половине случаев развивается острая дыхательная недостаточность, связанная в том числе и с контузией легких и тяжелыми повреждениями средостения, что требует вентиляционной поддержки. Лишь небольшой процент пострадавших с патологической подвижностью грудной стенки может не иметь других сопутствующих повреждений и сохранять удовлетворительное состояние на фоне обезболивающей терапии и дыхательной гимнастики [6].

Закрытая травма грудной клетки часто сопровождается переломом VII-X ребер на участках, расположенных между задней подмышечной и лопаточной линиями. Это объясняется тем, что в этой области грудная клетка наиболее широкая. Особенно тяжело протекает травма груди с нарушением реберного каркаса, двойными переломами ребер, получивших название окончатых или створчатых, образуются «реберные клапаны».

Опасные для жизни расстройства внешнего дыхания возникают при переломе 6 и более ребер с одной стороны, когда жизненная емкость легких на стороне поражения уменьшается на 30-40%.

Наиболее тяжелые нарушения возникают при развитии парадоксального дыхания, когда поврежденный участок грудной стенки теряет прочную связь с ее неповрежденным отделом и во время вдоха происходит западение участка грудной клетки в месте образования реберного клапана в связи с возникновением отрицательного давления в плевральной полости. При выдохе же отмечается выбухание участка грудной клетки в месте перелома в связи с повышением давления в плевральной полости. Чем больше размер реберного клапана и чем он мобильнее, тем тяжелее состояние пациента. Также западение флотирующего участка при вдохе способствует попаданию воздуха, насыщенного углекислым газом, из поврежденного легкого в неповрежденное, что обуславливает вентиляционный компонент дыхательной недостаточности. Уменьшение объема плевральной полости при западении грудной стенки и пневмоторакс на стороне повреждения способствуют увеличению внутрилегочного венозно-артериального шунтирования крови.

По локализации переломов ребер различают передний (билатеральный), передне-боковой и задне-боковой реберный клапан. При образовании переднего билатерального клапана, в котором участвует грудина с реберными хрящами, кроме дыхательных расстройств, возникают сердечно-сосудистые нарушения.

Тяжело переносят пациенты и передне-боковой реберный клапан. Задне-боковой «реберный клапан» протекает легче, так как фиксируется мощным мышечным каркасом спины и горизонтальным положением тела пациента. Множественные переломы ребер часто сопровождаются повреждением легких с развитием гемопневмоторакса, ушибами сердца и легких (см. соответствующие разделы).

### Перелом грудины

Перелом грудины является последствием прямой травмы и встречается при тяжелых травмах грудной клетки, т.к. эта кость обычно ломается только при значительном воздействии. Перелом грудины возникает, в основном, при дорожно-транспортных происшествиях, когда грудная клетка водителя ударяется о руль или травмируется ремнем безопасности [1].

### Травматическая асфиксия

Течение травм груди имеет ряд специфических особенностей, связанных с анатомо-физиологическим строением этой части тела. Жизненно важные органы и крупные кровеносные сосуды груди заключены в костный каркас (грудина, ребра, позвоночник), который имеет защитную функцию, но может и сам вызывать их повреждения.

При внезапном сдавлении груди (например, при прижатии автомобилем к стене) возникает травматическая асфиксия. В условиях рефлекторного спазма голосовой щели резко повышается внутригрудное давление и наступает затруднение оттока крови по системе верхней полой вены из верхней половины тела в правые отделы сердца. Это приводит к выраженному застою крови в венозной сети головы, шеи и надплечья, сопровождающемуся разрывом капилляров, мелких сосудов и образованием мелкоточечных кровоизлияний в мягких тканях, в том числе в коже и слизистых, субконъюнктивально (характерно для травматической асфиксии, что под плотными участками одежды, бюстгалтерами — внутрикожных кровоизлияний нет).

Травматическая асфиксия в первые часы и дни после травмы сопровождается развитием тяжелого состояния и острой дыхательной недостаточности.

### Пневмоторакс

В плевральной полости в норме существует отрицательное давление (-5 ÷ -7 см вод. ст.), обеспечивающее расправление легких. Поэтому при закрытых травмах груди с повреждением легкого или бронха воздух поступает в плевральную полость и легкое спадается (возникает закрытый или напряженный пневмоторакс).

Воздух попадает в плевральную полость при повреждениях висцеральной плевры, легочной паренхимы и воздухоносных путей отломками ребер и/или значительного резкого повышения давления в трахеобронхиальной системе в результате

высокоэнергетического механического воздействия на грудную стенку при рефлекторном смыкании голосовых связок.

При закрытом пневмотораксе легкое частично или полностью спадается, легочно-и/или бронхоплевральное сообщение отсутствует.

При открытом внутреннем пневмотораксе легкое частично или полностью спадается, но существует функционирующее легочно- и/или бронхоплевральное сообщение, через которое вдыхаемый воздух осуществляет маятникообразные движения между здоровым легким и плевральной полостью как «мертвым пространством». Возникают гиперкапния, гипоксемия и острая вентиляционная дыхательная, а позже и острая сердечно-сосудистая недостаточность.

При клапанном (напряженном) пневмотораксе поврежденные ткани легкого и/или бронхов выполняют роль вентиля, препятствующего выходу вдыхаемого воздуха из плевральной полости, что приводит к быстрому нарастанию давления в плевральной полости и жизнеугрожающим нарастающим острой вентиляционной дыхательной и острой сердечно-сосудистой недостаточности за счет коллабироваия легкого, смещения средостения в противоположную сторону, уменьшения объема здорового легкого, сдавления и перегиба магистральных сосудов средостения, прежде всего полых вен с дефицитом венозного притока крови к сердцу.

### Гемоторакс

Закрытое повреждение паренхимы легких сопровождается скоплением крови в плевральной полости (гемоторакс). При повреждении крупных сосудов груди или артерий грудной стенки, которые являются ветвями аорты и подключичной артерии, возникает продолжающееся внутриплевральное кровотечение.

Свернувшийся гемоторакс. Кровотечение в плевральную полость может возникнуть практически при любом повреждении тканей грудной стенки или внутригрудных структур. Кровь, попадающая в плевральную полость, подвергается движению диафрагмы и легкого, что приводит к дефибринированию крови с выпадением фибрина и образованием свертков. В течение нескольких часов после прекращения кровотечения начинается лизис существующих тромбов плевральными ферментами. Однако, когда произошло одномоментное излитие большого количества крови, или вследствие посттравматического нарушения функции париетальной плевры, высокой общей коагуляционной активности крови, повышенной активности коагулирующих факторов в содержимом плевральной полости, обусловленных поступлением тромбопластина из поврежденных тканей, лизис сгустка неполон, образование свернувшегося гемоторакса (СГТ) неизбежно. Фибрин и скопившиеся в полости сгустки плевры организуются с последующей адгезией к плевральным листкам. К седьмому дню наблюдается ангиобластическая и фибробластическая пролиферация, что приводит к образованию массивных фиброзных наслоений как вокруг спавшегося легкого, так и на листках измененной париетальной плевры. Исходами свернувшегося гемоторакса

являются полная спонтанная реабсорбция в течение нескольких недель, прогрессирование до фиброторакса и развития ригидного легкого или инфицирование с возникновением эмпиемы плевры [7,8].

Свернувшийся гемоторакс формируется в течение 1-2 суток после остановки кровотечения в плевральную полость при закрытой травме груди. Образованию сгустков в нижних или задне-нижних отделах плевральной полости способствует поздняя диагностика и позднее устранение гемоторакса, неадекватное дренирование и длительное нерасправление легкого.

Иная травма легкого (легких), травма крупных бронхов, трахеи (грудного отдела)

Ушиб легких возникает в результате передачи кинетической энергии грудной стенки паренхиме легких. Ушиб легкого — это наиболее частая травма, связанная с переломами костей [9]. В результате ушиба в легочной ткани возникает кровоизлияние, развивается воспаление, в первую очередь проявляющееся отеком поврежденной паренхимы легких. Кровотечение и отек вызывают серьезные функциональные изменения, в частности гипоксию, которая может привести к деструкции паренхимы, достигающей своего максимума в течение первых 24 часов после травмы [10]. Кроме того, в результате повреждения легочной ткани высвобождается большое количество медиаторов воспаления, что приводит к снижению иммунной резистентности, повышая риск развития пневмонии [11–14].

Механизмы разрыва грудного отдела трахеи и крупных бронхов: 1) внезапное сдавление грудной клетки в передне-заднем направлении (например, удар о рулевое колесо при ДТП); 2) разрыв при быстром замедлении (падение с высоты на ноги); 3) тяжелое компрессионное повреждение при сомкнутых голосовых связках [15].

Травма кровеносных сосудов груди

Наиболее частые причины повреждений крупных сосудов груди — лобовые и боковые автомобильные столкновения, падения с высоты более 10 метров, несчастные случаи в альпинизме, конном и горнолыжном спорте.

Механизмы закрытого повреждения сосудов груди включают: 1) действие сдвигающих сил между относительной подвижной и фиксированной частями сосуда; 2) повреждение и/или сдавление сосуда отломками костных структур (ребер, грудины, лопатки, грудных позвонков); 3) выраженную внутрисосудистую (внутрипросветную) гипертензию в момент удара. Повреждение грудной аорты по первому механизму носит название «децелерационный синдром» (синдром резкого снижения скорости), когда в 90% случаев повреждение располагается в перешейке аорты (на 1,5-2 см дистальнее устья левой подключичной артерии), там, где сосуд фиксирован аортальной связкой.

При закрытой травме стенка сосуда может повреждаться частично (разрыв только интимы, аналогично расслоению аорты), но чаще повреждение затрагивает всю толщину



стенки, вовлекая или всю, или часть окружности и напоминая разрыв аневризмы аорты. При таких разрывах в считанные минуты развивается тампонада сердца и/или тотальный гемоторакс, что практически в 80% случаев заканчивается летальным исходом на месте происшествия. Гораздо реже окружающие ткани (например, плевра) могут сдерживать профузное кровотечение и предотвращать мгновенную смерть пациентов, у 6-20% из них впоследствии формируется стабильная ложная аневризма.

#### Травма сердца

Фактически, любой механизм, который передает кинетическую энергию сердцу, может вызвать его повреждение: тяжелая травма груди вследствие высокоскоростного столкновения автомобилей, удар в грудину тупым предметом, падение с высоты, воздействие ударной волны взрыва, «агрессивная» сердечно-легочная реанимация. Нередко при ЗТГ встречаются повреждения сердца по типу ранения острыми отломками ребер (прокол и травматическая перфорация). Механическое воздействие на грудную клетку вызывает кровоизлияние в миокард, под эпикард или под эндокард. Величина кровоизлияния в миокард (и его разрыв) зависит от степени наполнения камер сердца кровью в момент травмы. Гидравлическое действие в систолу вызывает более тяжелое повреждение сердца, чем в диастолу. Возможны разрывы и разможнения мышечных волокон, кровотечения из поврежденных сосудов и формирование тампонады. Ушиб сердца может возникнуть и без повреждения костного скелета груди. В результате кровоизлияния в миокард может произойти сдавление коронарного сосуда и развитие инфаркта миокарда. Последний может возникнуть и в случае образования тромба на поврежденной интима коронарной артерии.

#### Травма диафрагмы

В настоящее время 80-90% закрытых диафрагмальных разрывов являются результатом автомобильных аварий. Механизм разрыва связан с градиентом давления между плевральной и брюшной полостями. Боковой удар от автомобильной аварии в 3 раза более вероятен, чем любой другой тип воздействия (например, падение), чтобы вызвать разрыв, так как он может деформировать грудную стенку и сдвигать ипсилатеральную часть диафрагмы. Фронтальный удар от автомобильной аварии может вызвать повышение внутрибрюшного давления, что приводит к длинным радиальным разрывам длиной 5-15 см, чаще в задне-боковом направлении, в ее эмбриологическом слабом месте [16,17].

#### Травма пищевода (грудного отдела)

Основными механизмами повреждений пищевода являются травма огнестрельным и холодным оружием, кататравма, ДТП. В зависимости от варианта повреждения пищевода клиническая картина по времени разворачивается от нескольких минут до суток. С момента нарушения целостности стенки пищевода (в течение 1 суток) начинают развиваться гнойные осложнения — флегмона шеи, медиастинит, эмпиема плевры, гнойный перикардит. Возможен прорыв медиастинальной плевры с развитием одно- или

двустороннего пиопневмоторакса. По мере прогрессирования медиастинита состояние пострадавшего резко ухудшается, развивается синдром системной воспалительной реакции, сепсис, инфекционно-токсический шок, полиорганная недостаточность. Без адекватного лечения смерть пациента наступает на фоне прогрессирующего сепсиса.

#### Травма иных органов грудной полости

Травма грудного лимфатического протока. Скопление лимфы в плевральной полости приводит к цианозу, тахикардии и другим признакам легочно-сердечной недостаточности. Потеря хилуса сопровождается бледностью, падением массы тела, гиповолемией, гиполипопротеинемией, лимфопенией, иммуносупрессией. Выраженность этих симптомов находится в прямой зависимости от величины хилореи. Несколько более благоприятно протекает левосторонний хилоторакс, при котором накопление жидкости вызывает меньшее смещение средостения из-за податливости левого купола диафрагмы. Легкое на стороне хилоторакса при длительном коллапсе становится ригидным вследствие массивных фибринозных наложений на висцеральной плевре.

### **1.3 Эпидемиология заболевания или состояния (группы заболеваний или состояний)**

#### Закрытая травма груди в целом

В структуре общего травматизма повреждения груди занимают третье место (до 10%) после травм конечностей и черепно-мозговых травм. Летальность при тяжелой изолированной травме груди достигает 15-30%. У 20% всех погибших при травме имеются травмы груди, которые уступают по частоте только нейротравме [18].

#### Поверхностная травма, травма связок, мышц, сухожилий грудной клетки

Травмы грудной клетки без повреждения костей встречаются реже таковой с костными повреждениями и представлены массивными кровоизлияниями и гематомами мягких тканей грудной стенки.

#### Переломы ребер

Переломы ребер диагностируются у всех пациентов с повреждением костей грудной клетки, причем рентгенонегативными при рутинной рентгенографии легких являются 25,9% из них. Двойные переломы ребер имеются у 23,7% пациентов, исключая пациентов с реберным клапаном (14%). Переломы ребер составляют 5-15% всех переломов [19]. Чаще встречаются переломы с 3-го по 9-е ребро [20]. Переломы первых 3 ребер, как правило, вызывают тяжелую травму с возможным повреждением средостения, неврологическими, сосудистыми и экстраторакальными повреждениями. При переломах нижних ребер (ниже 8-го) возможны сопутствующие абдоминальные повреждения.

#### Флотирующие переломы ребер (реберный клапан)

Закрытая травма грудной клетки часто (в 75% случаев) сопровождается переломом VII-X ребер на участках, расположенных между задней подмышечной и лопаточной линиями. У 5-13% пациентов с травмой груди развивается реберный клапан. При ЗТГ флотирующие переломы ребер встречаются в 10-20% случаев и имеют летальность от 12,5 до 33 % — частично за счет тяжести сопутствующих повреждений [21,22]. Флотирующие переломы встречаются чаще у взрослых пациентов, чем у детей. Это связано с большей эластичностью реберного каркаса у лиц молодого возраста, поэтому у них могут происходить переломы кортикальной пластинки ребра по выпуклой поверхности (неполный перелом по типу «зелёной ветки»).

#### Перелом грудины

Перелом грудины возникает, в основном, при дорожно-транспортных происшествиях (в 3% случаев всех аварий) [23,24].

#### Пневмоторакс, гемоторакс, гемопневмоторакс

Частота пневмоторакса при изолированной ЗТГ составляет от 20 до 40% [25,26]. Гемоторакс выявляется у 8,1% пациентов, гемопневмоторакс — у 39,3%, а пневмоторакс без гемоторакса — только у 10,2%. Травматический гемоторакс встречается у 25 — 59,9% пострадавших, при этом встречаемость свернувшегося гемоторакса варьируется от 4% до 30% [27,28]. Малый гемоторакс имеется у каждого пятого пациента, средний — у каждого восьмого, большой и тотальный — у каждого седьмого. У части пациентов патология представлена повреждением легких отломками ребер с формированием закрытого пневмоторакса. У большинства из них пневмоторакс и гемопневмоторакс является средним и большим, а у 7% — напряженным [29].

#### Иная травма легкого (легких), травма крупных бронхов, трахеи (грудного отдела)

У большинства (почти у 60%) пациентов диагностируются одновременные повреждения легких (ушибы и разрывы) и сердца (ушибы). Более чем у трети других травмируются только легкие. В случае тяжелой тупой травмы грудной клетки всегда следует предполагать наличие ушиба легкого, частота которого составляет от 17% до 75% [30,31]. Частота разрыва легких при тупой травме грудной клетки колеблется от 4,4% до 12% [31–33]. Частота разрывов грудного отдела трахеи и крупных бронхов в клинике составляет от 0,8% до 5%, однако большая часть пострадавших погибают на месте получения травмы ввиду несовместимых с жизнью повреждений. Уровень догоспитальной летальности достигает 81% [34–36].

#### Травма кровеносных сосудов груди

Частота повреждений кровеносных сосудов груди при закрытой травме составляет 0,9-5,2%. Среди них наиболее часто повреждаются грудная аорта, безымянная артерия, легочные и полые вены. Не более 20% пациентов с травмой крупных сосудов груди доставляются живыми в стационар, а среди госпитализированных летальность составляет

60-80%. Треть пациентов умирают от тяжелых сочетанных повреждений (ЦНС, травма таза).

### Травма сердца

Травма сердца при ЗТГ встречается в 14-54% случаев, из них у 13-32% пациентов наблюдаются наружные и внутренние разрывы (камер, клапанов, сосочковых мышц, сухожильных хорд, перегородок, коронарных артерий и перикарда), а в остальных случаях — ушибы миокарда. Правые отделы сердца (ушко, предсердие) разрываются в 5-7 раз чаще левых. У пациентов с закрытой травмой сердца также встречаются переломы ребер и грудины (18–69%) гемоторакс (7–64%), ушиб легких (6-58%), пневмоторакс (7–40%), флотация грудной стенки (4–38%), повреждение аорты и/или других крупных сосудов (20–40%), спинальная травма (10–20). Госпитальная летальность при разрывах сердца достигает 91,5%, при ушибах — 31%.

### Травма диафрагмы

Закрытые повреждения диафрагмы встречаются при ЗТГ в 5,6% случаев, при закрытой травме живота — в 4,0% случаев [37–40].

Левосторонние повреждения диафрагмы составляют 60-70% случаев. Возможно, это связано с той защитой, которую оказывает печень, либо со слабостью левой половины диафрагмы. Эти травмы чаще всего сопровождаются повреждениями желудка, толстой кишки и селезенки [41]. Правосторонние разрывы составляют 30-40%, но сопровождаются более серьезными травмами, поскольку требуют более высокой энергии воздействия (столкновение высокоскоростных автомобилей), и приводят к большей гемодинамической нестабильности пациентов. При этом обычно повреждается печень или толстая кишка. Правосторонние разрывы сопровождаются большей летальностью и более низким уровнем выживаемости пациентов до установления правильного диагноза в стационаре [39]. Только в 3% случаев травма диафрагмы является двусторонней [42]. Повреждения диафрагмы часто связаны с повреждениями аорты, почек, полых органов, печени, легких, селезенки, таза и ребер и тяжелыми осложнениями (тромбоз глубоких вен, тромбоэмболия легочной артерии, гемопневмоторакс, пневмония, респираторный дистресс-синдром, сепсис) со смертностью в 20% [39].

### Травма пищевода (грудного отдела)

При анализе публикаций как отечественных, так и зарубежных авторов отмечено, что в настоящий момент не существует значимых рандомизированных исследований в данной области, что вполне объяснимо, учитывая специфику патологии и крайнюю разнородность групп больных. В подавляющем большинстве публикаций, как проспективных, так и ретроспективных, количество пациентов редко превышает 20 наблюдений. Различия объясняются тем, что авторы публикаций работают в специализированных клиниках с различной системой маршрутизации пациентов.

#### **1.4 Особенности кодирования заболевания или состояния (группы заболеваний или состояний) по Международной статистической классификации болезней и проблем, связанных со здоровьем**

В данной клинической рекомендации представлена информация по ЗТГ:

- закрытая поверхностная травма грудной клетки: ушиб молочной железы (S20.0), другие и неуточненные поверхностные травмы молочной железы (S20.1), ушиб грудной клетки (S20.2), другие поверхностные травмы передней (S20.3) и задней (S20.4) стенки грудной клетки, множественные поверхностные травмы грудной клетки (S20.7), поверхностные травмы другой и неуточненной части грудной клетки, в том числе стенки грудной клетки без дополнительного уточнения (S20.8);

- закрытая скелетно-мышечная травма груди, за исключением повреждений грудного отдела позвоночника, ключицы, лопатки, плечевого сустава: закрытый перелом грудины (S22.2), ребра (S22.3), множественные переломы ребер (S22.4), флотирующие переломы ребер (реберный клапан, западающая грудная клетка) (S22.5), растяжение и перенапряжение связочного аппарата ребер и грудины (S23.4), закрытая травма мышцы и сухожилия на уровне грудной клетки (S29.0);

- закрытые изолированные повреждения внутренних органов груди, за исключением травмы нервов и спинного мозга в грудном отделе и травм подмышечной впадины: закрытая травма кровеносных сосудов грудного отдела (S25.X), закрытая травма сердца (S26.X), закрытый травматический пневмоторакс (S27.0), гемоторакс (S27.1), гемопневмоторакс (S27.2), закрытая травма бронхов (S27.4), грудного отдела трахеи (S27.5), плевры (S27.6) и другие закрытые травмы легкого (S27.3), закрытая травма диафрагмы, лимфатического грудного протока, грудного отдела пищевода, вилочковой железы и других уточненных органов грудной полости (S27.8);

- закрытые множественные травмы органов грудной полости (S27.7), закрытые множественные травмы груди (S29.7), закрытая изолированная травма неуточненного органа грудной полости (S27.9), травматическая асфиксия, размозжение грудной клетки, раздавленная грудная клетка (S28.), другие уточненные закрытые травмы груди (S29.8), ЗТГ неуточненная (S29.9).

Не подлежат кодированию вышеприведенными кодами и не рассматриваются в настоящей клинической рекомендации открытая и сочетанная травма груди (S21.-, S22.X, S26.X1, S27.X, S28.1, T05.8, T00-T07 и др.), осложнения и последствия ЗТГ (T79.-, T91.- и др.), последствия проникновения инородных тел в органы грудной полости (T17.5, T17.8, T18.1, T17.4), повреждения шеи (S10-S19), родовая травма (P10-P15), термические, химические и лучевые ожоги (T20-T32, L55-L59), отморожение (T33-T35), укус или ужаливание ядовитого насекомого (T63.4), а также травмы туловища без дополнительного уточнения (T09.-).

## 1.5 Классификация заболевания или состояния (группы заболеваний или состояний)

Закрытая травма груди в целом

ЗТГ бывает с переломами и без переломов костей грудной стенки, с повреждением и без повреждения внутренних органов.

Классификация закрытых травм груди (по П.А. Куприянову [43], Е.А. Вагнеру [44] с изменениями)

Повреждения костного каркаса	Характер стабильности грудной стенки	Повреждения внутренних органов	Последствия травмы	Жизнеугрожающие последствия травмы	Осложнения
Без переломов костей (ушиб передней грудной стенки)  С переломами: - ребер - множественными - двухсторонними - двойными - грудины - ключицы - лопатки	С множественным и двойными (фрагментарными) переломами ребер, в т.ч. с образованием реберного клапана: - переднего, - передне-бокового, - задне-бокового.	С повреждением: - лёгкого, - трахеи, - бронха, - сердца и перикарда, - магистральных сосудов. Ушиб лёгкого Ушиб сердца	Пневмоторакс  Гемоторакс  Гемопневмоторакс  Эмфизема средостения  Бронхообструктивный синдром	Тампонада сердца  Продолжающееся внутриплевральное кровотечение  Напряжённый пневмоторакс  Рёберный клапан	Местные: абсцессы и флегмоны грудной стенки; хондриты, остеомиелиты повреждённых ребер и грудины), бронхиальные свищи; Висцеральные: эмпиема плевры, абсцесс и гангрена лёгкого, пневмония, медиастинит, перикардит; Генерализованные: сепсис, тяжёлый сепсис, септический шок.

Флотирующие переломы ребер (реберный клапан)

Различают следующие виды флотирующих переломов:

а) передние двусторонние (передние билатеральные): переломы ребер локализируются по обеим сторонам от грудины на передней поверхности грудной клетки; с позвоночником теряет связь передний отдел грудной клетки;

б) передне-боковые (антеро-латеральные): каждое ребро ломается в двух (или более) местах по одну сторону от грудины по передней и боковой поверхности грудной клетки; с позвоночником утрачивает связь переднебоковой отдел грудной клетки;

в) задне-боковые (дорсо-латеральные): каждое ребро ломается в двух (или более) местах по одну сторону от позвоночника по задней и боковой поверхности грудной клетки; с позвоночником утрачивает связь заднебоковой или задний отдел грудной клетки;

г) задние двусторонние (задние билатеральные): переломы ребер локализируются по обеим сторонам от позвоночника по задней поверхности грудной клетки.

### Пневмоторакс

При ЗТГ пневмоторакс может быть закрытым и напряженным (клапанным). Закрытый пневмоторакс может быть малым (ограниченным) (легкое коллабировано на 1/3 своего объёма), средним (лёгкое коллабировано на 1/2 объёма), большим (лёгкое спадается более чем на 1/2 объёма) и тотальным (легкое спадается полностью) [25,45].

### Гемоторакс

В зависимости от количества излившейся в плевральную полость крови различают:

1. Малый гемоторакс (до 500 мл). Кровь чаще всего занимает синусы плевральной полости
2. Средний гемоторакс (от 500 до 1500 мл). Кровь достигает угла лопатки.
3. Большой (тотальный) гемоторакс (более 1500 мл). Кровь располагается выше угла лопатки или занимает всю, или почти всю плевральную полость.

Свернувшийся гемоторакс. В.И. Ковальчук и соавт. (1988) выделили 4 стадии формирования СГТ [46]:

1. Неорганизованный СГТ, когда морфологически имеется масса рыхлого фибрина с преобладанием эритроцитов, слабо спаянная с листками плевры. Длительность до 3-х суток;
2. Фиксированный СГТ — фибрин с преобладанием лейкоцитов и молодой соединительной тканью, фиксирующей плотную массу к листкам плевры. Срок формирования от 4 до 14 дней;
3. Организованный СГТ — фибрин с преобладанием соединительной ткани, в которой прослеживаются образование кровеносных сосудов и которая прочно приращена к листкам плевры. Срок формирования от 14 до 45 дней;
4. Фиброторакс — грубоволокнистая соединительная ткань, прорастающая интерстициальные слои легкого со сморщиванием альвеолярных долек и кальцинозом плевральных сращений. Эта стадия развивается после полутора месяцев существования СГТ и продолжается десятки лет.

## Травма кровеносных сосудов груди

При описании травмы сосудов груди выделяют:

- повреждения грудной аорты (восходящая, дуга, нисходящая), плечеголового ствола, левых общей сонной и подключичной артерий, верхней полой вены, внутригрудного отдела нижней полой вены, подключичных, непарной и полунепарной вен, межреберных и внутренних грудных артерий;
- частичный (субадвентициальный) и полный (полнослойный) разрыв стенки сосуда (который сопровождается частичным или полным перерывом окружности), сдавление сосуда (гематомой, костными фрагментами). При повреждении грудной аорты отдельно выделяют 4 типа — тип I (разрыв интимы), тип II (интрамуральная гематома), тип III (псевдоаневризма) и тип IV (разрыв).

Последствия травмы кровеносных сосудов при ЗТГ (не рассматриваются в настоящей КР):

- жизнеугрожающие последствия повреждения в виде продолжающегося внутриплеврального кровотечения, тампонады сердца, острого нарушения мозгового кровообращения, расслоения стенки (аорты, артерий);
- отдаленные последствия в виде формирования ложных аневризм и артериовенозных свищей.

## Травма сердца

По морфологии выделяют ушибы сердца, разрывы (которые могут сопровождаться не только повреждением миокарда, но и затрагивать перикард, клапаны, сосочковые мышцы, сухожильные хорды, перегородки, коронарные артерии и проводящие пути), проколы и травматические перфорации.

По клиническому течению выделяют: острые проявления (с тампонадой сердца, с внутриплевральным кровотечением и с кардиогенным шоком) — приводят к немедленному или быстрому летальному исходу; и подострые проявления (подострая тампонада сердца, инфаркт миокарда, клапанная регургитация, внутрисердечные шунты, аритмии) — вызывают гемодинамические нарушения с развитием острой сердечно-сосудистой недостаточности. Поздние проявления (осложнения) травмы сердца (не рассматриваются в настоящей КР): стойкие аритмии, клапанная недостаточность, аневризмы, перегородочные шунты, что в совокупности приводит к развитию хронической сердечной недостаточности.

Перспективными для использования в практике является разделение тяжести повреждений сердца [47,48].



## Травма диафрагмы

Классификация разрыва диафрагмы при закрытой травме:

1. По локализации разрывов: мышечная часть, сухожильная часть, мышечная и сухожильные части.

2. По форме разрыва: линейный, звездчатый.

3. По степени тяжести:

I — линейный или звездчатый разрыв до 5 см,

II — линейный или звездчатый разрыв 6 — 10 см,

III — линейный или звездчатый разрыв более 10 см,

IV — отрыв диафрагмы от грудной стенки или переход разрыва на перикард.

Сразу после разрыва диафрагмы начинает формироваться посттравматическая диафрагмальная грыжа, которая в своем развитии проходит три фазы:

а) острая фаза: во время повреждения диафрагмы, но клинические проявления чаще определяются сочетанными повреждениями внутренних органов;

б) отсроченная фаза (если диагноз не поставлен на ранней стадии и состояние пациента относительно стабилизировалось): начинается процесс грыжеобразования, который сопровождается преходящими клиническими симптомами со стороны органов брюшной и грудной полостей либо может протекать бессимптомно;

в) обструктивная фаза: осложнения длительного существования диафрагмальной грыжи (ишемия, некроз, ущемление, прободение органов грыжевого содержимого) [49].

## Травма пищевода (грудного отдела)

Всеобщее многообразие травм пищевода (как рассматриваемых в рамках настоящей КР, так и иных) классифицируется следующим образом.

### Классификация 1

Внутренние (закрытые) — повреждения со стороны слизистой оболочки

Наружные (открытые) — со стороны соединительнотканной оболочки или брюшины. Как правило, сопровождаются повреждением кожных покровов тела при ранениях шеи, грудной клетки и живота.

## Классификация 2

### I. По этиологии повреждения:

1. Механические (тупыми предметами, холодным и огнестрельным оружием).
2. Физические (в результате воздействия высокого барометрического давления, лучистой энергии, высоких и низких температур).
3. Химические (ожоги кислотами, щелочами, маслянистыми жидкостями, солями тяжелых металлов, этиловым спиртом и его суррогатами).
4. Биологические (вследствие распада опухолей, острых и хронических неспецифических и специфических воспалительных и невоспалительных заболеваний пищевода и соседних органов).

### II. По глубине и объему повреждения:

- Частичное повреждение стенки пищевода (с сохранением слизистой или мышечной оболочки в зависимости от направления действия повреждающего фактора).

- Полное (сквозное) повреждение

- Единичные или множественные повреждения

### III. По времени, прошедшего с момента травмы:

- Ранние — до 24 часов.

- Поздние — более суток.

### IV. По фазам клинического течения:

1. Шок (4-5 часов).

2. Мнимое благополучие (6-36 часов).

3. Гнойные осложнения (свыше 36 часов).

V. По уровню поврежденных отделов пищевода (классификации Бромбарта 1956 г. [50]):

1. Шейный сегмент.

2. Трахеальный сегмент.

3. Ретроперикардиальный сегмент.

4. Наддиафрагмальный сегмент.

5. Абдоминальный сегмент.

VI. По характеру возникающих осложнений:

1. Пневмоторакс.

2. Пневмомедиастинум

3. Гемоторакс.

4. Плеврит (односторонний, двухсторонний).

5. Флегмона шеи.

6. Эмпиема плевры (ограниченная, распространенная).

7. Медиастинит (ограниченный, диффузный).

8. Перикардит.

9. Перитонит (ограниченный, распространенный).

10. Свищи (пищеводно-трахеальные, пищеводно-бронхиальные, пищеводно-плеврально-пульмональные, пищеводно-плевроторакальные, пищеводно-аортальные).

Травма иных органов грудной полости

Травма грудного лимфатического протока. Травматический хилоторакс, непосредственно связанный с травмой грудного лимфатического протока, не имеет собственной классификации и является частью более общей классификации хилоторакса, которая может быть полезна практикующему врачу.

Классификация хилоторакса по T.R. DeMeester [51] (по Перельману М.И., Седовой Т.Н., Паршину В.Д. [52])

1. Врожденный: атрезия грудного протока; торакальная фистула между протоком и плевральной полостью; родовая травма.

2. Травматический: закрытая травма; открытая травма.

3. Послеоперационный: а) шейный (удаление лимфатических узлов, радикальная шейная диссекция); б) грудной (после перевязки Баталова протока, аортокоронарное шунтирование, устранение коактации аорты, эзофагэктомия, резекция аневризмы грудного отдела аорты, удаление опухоли средостения, пневмонэктомия или лобэктомия,

операции на левой подключичной артерии, симпатэктомия); в) брюшной (симпатэктомия, радикальная лимфаденэктомия).

4. Диагностические процедуры: катетеризация подключичных вен, катетеризация левых отделов сердца.

5. Опухоли: злокачественные, доброкачественные.

6. Инфекции: туберкулезный лимфаденит, неспецифический медиастинит, восходящий лимфангоит.

7. Прочие: венозный тромбоз (левая подключичная или яремная вены, верхняя полая вена); вторичный из хилезного асцита; панкреатит; идиопатический.

### **1.6 Клиническая картина заболевания или состояния (группы заболеваний или состояний)**

Закрытая травма груди в целом

При травме груди выделяют 3 ведущих синдрома: болевой синдром (боль сопровождает костную травму и пневмоторакс в 100% случаях), синдром кровопотери (связан с повреждениями крупных сосудов, внутренних органов грудной клетки), синдром острой дыхательной недостаточности (причины которого многообразны: боль при переломе ребер и разрыве париетальной плевры, «реберный клапан», разрыв легкого, гемоторакс, пневмоторакс, ателектаз легкого, повреждения диафрагмы, ушиб легкого и внутрилегочные гематомы, нарушение проходимости трахеи и бронхов вследствие скопления в них мокроты и крови, бронхоспазм, разрыв бронхов, ларингоспазм, центральные нарушения дыхания (угнетение дыхательного центра). Характерные жалобы: боль в области груди, нарушение дыхания, кровохарканье, нарушение глотания и фонации, потеря сознания.

При пальпации грудной клетки определяют эмфизему мягких тканей, уменьшение или отсутствие голосового дрожания, деформацию грудной стенки, патологическую подвижность ребер, грудины, болезненность в области переломов, тахикардию. Пальпаторно выявляется болезненность и патологическая подвижность в местах переломов ребер, грудины, ключицы; специфическая крепитация (хруст снега) в области подкожной эмфиземы.

Перкуторно определяется коробочный звук при пневмотораксе, укорочение перкуторного звука при гемотораксе. Также перкуссия дает возможность установить наличие воздуха и жидкости в плевральной полости, расширение и смещение средостения и сердечной тупости. Необходимо помнить, что перкуторный звук над эмфизематозными тканями отличается тимпаническим оттенком. Для пневмоторакса характерен коробчатый звук со смещением средостения в здоровую сторону. Большой гемоторакс проявляется тупым перкуторным звуком со смещением средостения в здоровую сторону. Средний и

малый гемоторакс, экстраплевральные и межмышечные гематомы перкуторно неразличимы. Значительные ателектазы характеризуются притуплением легочного звука со смещением средостения в больную сторону. Для эмфиземы средостения характерен коробчатый звук и отсутствие сердечной тупости. Аускультативно отмечается ослабление или отсутствие дыхания как при пневмотораксе, так и при гемотораксе.

Аускультация дает возможность установить повреждение легкого по ослаблению или отсутствию дыхательных шумов, изменению их оттенка, появлению хрипов, шума трения плевры. Выслушивание сердца позволяет выявить его повреждения по приглушению тонов, тахикардии, аритмии, появлению сердечных шумов. Выслушивание кишечных шумов в плевральной полости является признаком повреждения диафрагмы.

### Переломы ребер

При оценке частоты дыхательных движений (выраженности одышки), аускультации легких выявляется ослабление или полное отсутствие дыхания, а также других клинических признаков гипоксии [44].

При сборе жалоб, анамнеза и по данным физикального обследования отмечаются:

- выраженная боль в грудной клетке (наибольшая — в месте перелома), усиливающаяся при глубоком дыхании и кашле;
- поверхностное дыхание, что увеличивает риск развития пневмонии как осложнения;
- отставание грудной клетки в акте дыхания на стороне поражения;
- отек мягких тканей в месте перелома;
- болезненность при пальпации в области перелома, нередко крепитация и деформация в виде «ступеньки»;
- симптом «прерванного вдоха» — прерывание попытки сделать глубокий вдох из-за боли (нехарактерен при ушибе грудной клетки);
- симптом осевых нагрузок — при поочерёдном сдавливании грудной клетки в сагиттальной и фронтальной плоскостях боль возникает в области дефекта кости, а не в месте сдавления.

В ряде случаев визуализация места перелома (переломов) при дальнейшей рентгенографии ребер может быть затруднена.

При переломах 1-го и 2-го ребер осмотр и обследование должны быть направлены на исключение сопутствующих повреждений сосудов и нервных структур.

При переломах ребер возможны осложнения, а именно:

- повреждение лёгкого сломанным ребром с развитием кровохарканья, подкожной эмфиземы, пневмоторакса, гемоторакса;
- повреждение межреберных сосудов, печени, селезёнки сломанным ребром с развитием гемоторакса, гемоперикарда, гемоперитонеума;
- повреждение органов желудочно-кишечного тракта с развитием клиники перфорации полого органа;
- флотирование участка грудной стенки (реберный клапан) с развитием дыхательной недостаточности;
- плевропульмональный шок;
- инфекционные осложнения (пневмония, гнойный плеврит).

Флотирующие переломы ребер (реберный клапан)

Клинические проявления при тяжелых закрытых повреждениях груди связаны с возникновением ряда морфологических и функциональных изменений в организме пациента, к которым в первую очередь относятся: расстройство внешнего дыхания, нарушение кровообращения и развитие плевропульмонального шока.

Расстройство внешнего дыхания обусловлено развитием патологических изменений в тканях органов грудной клетки (ОГК), а также сильными болями в области грудной клетки, нарушающими ее экскурсию, и проявляется развитием гипоксии, выражающейся симптомами легочно-сердечной недостаточности. Нарушение дыхания и кровообращения еще более усугубляется при скоплении в плевральной полости воздуха или крови. При большом массиве повреждений тканей грудной клетки и ее органов, сопровождающемся кровопотерей, часто возникает картина шока.

При флотирующих переломах клиническая картина и тяжесть состояния пациента определяется положением и размерами «реберной створки», а также амплитудой колебаний: чем больше и мобильнее «створка», тем тяжелее состояние пациента. Нефиксированные флотирующие участки ребер могут смещаться на 4,0–4,7 см, при этом патологическая подвижность у нижних (6–8-го) ребер больше, чем у верхних (3–5-го) ребер [53].

Для своевременной диагностики флотирующих переломов следует обратить внимание на отставание повреждённой половины грудной клетки в акте дыхания, деформацию груди, патологическую подвижность «реберной створки». Причём наибольшая подвижность определяется, когда имеется сочетание флотирующих переломов ребер с переломами ключицы и грудины [54].

Наиболее выраженная клиническая картина отмечается при передних двусторонних и левосторонних передне-боковых створчатых переломах.

Задне-боковой «реберный клапан» также может быть опасен за счет усиления расхождения клапана при сокращении мышц, поднимающих ребра [55,56].

#### Перелом грудины

При переломе грудины отмечается боль в области грудины, из-за чего затруднено глубокое дыхание. В месте перелома можно обнаружить припухлость и деформацию в виде «ступеньки» из двух скошенных сегментов грудины. При пальпации обнаруживают болезненность, крепитацию.

#### Травматическая асфиксия

Особой формой ЗТГ является травматическая асфиксия, возникающая при кратковременном мощном сдавлении грудной клетки в переднезаднем направлении и обусловленная гипертензией в системе верхней полой вены.

Травматическая асфиксия возникает при внезапном сдавлении груди (например, при прижатии пациента автомобилем к стене). В условиях рефлекторного спазма голосовой щели резко повышается внутригрудное давление и наступает затруднение оттока крови по системе верхней полой вены из верхней половины тела в правые отделы сердца. Это приводит к выраженному застою крови в венозной сети головы, шеи и надплечья, сопровождающемуся разрывом капилляров, мелких сосудов и образованием мелкоточечных кровоизлияний в мягких тканях, в том числе в коже и слизистых.

Травматическая асфиксия в первые часы и дни после травмы сопровождается развитием тяжелого состояния и острой дыхательной недостаточности (ОДН). Клиника травматической асфиксии имеет характерные особенности. Кожа верхней части тела покрыта мелкоточечными кровоизлияниями, местами сливающимися. Особенно выражены субконъюнктивальные кровоизлияния (иногда склеры полностью закрыты гематомой). В местах плотного прилегания одежды (воротник рубашки, бюстгальтер и др.) кровоизлияния на коже отсутствуют, и здесь остаются белые пятна. В случаях, когда травматическая асфиксия сопровождается множественными переломами ребер и повреждениями легочной паренхимы, ушибом сердца и легких — течение травмы значительно отягощается.

#### Пневмоторакс

При ограниченном закрытом пневмотораксе общее состояние пациентов, как правило, удовлетворительное. Они жалуются, в основном, на боли в области перелома ребер. Признаки острой дыхательной и сердечно-сосудистой недостаточности отсутствуют. Аускультативно определяется ослабленное дыхание на стороне повреждения. При среднем и большом пневмотораксе клиника более яркая. Пациент

беспокоен, жалуется на боли в груди, одышку в покое. Дыхание учащенное, поверхностное. Пораженная половина груди отстает в акте дыхания. Над ней перкуторно определяется тимпанит, а при аускультации — значительное ослабление или полное отсутствие дыхательных шумов. Пульс частый, слабого наполнения.

Наиболее яркая клиника развивается при клапанном пневмотораксе. Состояние пациентов тяжелое, они беспокойны, испытывают боль, одышку и нехватку воздуха. Положение тела вынужденное, чаще полусидячее. Кожные покровы и видимые слизистые цианотичны. Холодный пот. Видны набухшие шейные вены. Отмечается нарастающая подкожная эмфизема мягких тканей груди с распространением воздуха на шею, лицо (в т.ч. верхние и нижние веки глаз), живот. На стороне повреждения грудная клетка неподвижна, межреберные промежутки расширены, надключичная ямка сглажена или выбухает. Дыхание частое, поверхностное, пациент хватает воздух открытым ртом. Частота дыханий до 40 и более в 1 мин. Имеются тахикардия и гипотония, значительное повышение центрального венозного давления (ЦВД). Перкуторно — тимпанит, аускультативно — полное отсутствие дыхания на стороне повреждения. Имеются смещение сердечного толчка, границ сердечной тупости и максимальной прослушиваемости тонов сердца в здоровую сторону. Явления острой дыхательной недостаточности при кашле и глубоком дыхании быстро прогрессируют.

Гемоторакс. Скопление крови в плевральной полости. Проявляется притуплением перкуторного звука и ослаблением дыхания на стороне повреждения груди. При большом и тотальном гемотораксе развивается клиника острой кровопотери и травматического шока.

Свернувшийся гемоторакс. Симптомы свернувшегося гемоторакса неспецифичны, и проявляются в виде боли в соответствующей стороне грудной клетки, лихорадки, тахикардии, одышки, прогрессирующего ухудшение состояния больных при отсутствии других причин [44]. Характерным физикальным симптомом СГТ являются притупление и ослабление дыхания с пораженной стороны грудной клетки [44]

#### Травма кровеносных сосудов груди

На основании анамнеза (травмогенеза) повреждение сосудов груди можно заподозрить при лобовом и боковых автомобильных столкновениях, падении с высоты более 10 метров, несчастных случаях при альпинизме, в конном и горнолыжном спорте. Важна информация от врачей скорой помощи (сопровождающих) о преходящем параличе и гемодинамической нестабильности в ходе транспортировки. Из-за тяжести состояния (нередко агонального) активных жалоб пациент с повреждением кровеносных сосудов при ЗТГ не предъявляет. Характерные жалобы: боль за грудиной и в межлопаточной области, общую слабость, нарушения чувствительности и силы движений в конечностях.

Клинически чаще наблюдается типичная картина острой массивной кровопотери (вследствие продолжающегося внутриплеврального кровотечения и/или тотального гемоторакса) и тампонады сердца и/или расслоения (при формировании расслоения



аорты), которые диагностируются всеми клиническими методами обследования тяжелых пациентов с травмой груди. Наиболее характерными клиническими признаками повреждений сосудов груди при закрытой травме являются: гипотензия, повышение артериального давления (АД) на верхних конечностях, разница пульса и артериального давления между верхними и нижними конечностями (по типу синдрома коарктации), внешние признаки тяжелой травмы груди (отпечаток руля или протектора шин на грудной стенке), нарастающая гематома надключичных областей и средостения, грубый систолический шум в межлопаточной области, пальпируемые переломы ребер (особенно с 1 по 5), грудины и/или грудных позвонков, «раздавленная» грудь. При интраперикардиальных сосудистых повреждениях могут присутствовать классические признаки тампонады сердца.

### Травма сердца

Любой механизм, который передает кинетическую энергию сердцу, может вызвать его повреждение: тяжелая травма груди вследствие высокоскоростного столкновения автомобилей, удар в грудину тупым предметом, падение с высоты, воздействие ударной волны при взрыве, «агрессивная» сердечно-легочная реанимация. Из-за тяжести состояния пациенты с травмой сердца жалоб могут не предъявлять. Боль в груди, с иррадиацией в левую лопатку, верхние конечности и нижнюю челюсть, ощущение перебоев и замираний в работе сердца, одышка и общая слабость — характерные, но неспецифические симптомы.

В четверти случаев травма сердца остается нераспознанной, поскольку может протекать бессимптомно или маскироваться повреждением других органов груди. При ушибе сердца клинические симптомы нарастают постепенно, и обратное их развитие происходит медленно. Самой частой жалобой является боль в прекардиальной области, которая может возникнуть сразу же или через несколько часов после травмы и быть обусловлена как ушибом грудной стенки, так и переломом ребер с повреждением плевры. Чаще всего боль локализуется в месте ушиба, иногда за грудиной, может иррадиировать в спину, обе руки, челюсть, имитируя стенокардию. Прием нитроглицерина\*\* мало влияет на интенсивность боли. Могут быть также жалобы на ощущение сердцебиения, перебоев в работе сердца, одышку или общую слабость. Характерны тяжелое состояние пострадавшего, непроизвольное мочеиспускание и дефекация.

На основании физикального обследования травму сердца можно заподозрить при наличии ушибов и кровоподтеков на передней грудной стенке, передних переломах ребер и грудины, пульсовой аритмии, классических симптомов тампонады перикарда (резкое расширение/набухание вен шеи, парадоксальный пульс, расширение перкуторных границ сердца, приглушение/глухость сердечных тонов, увеличение центрального венозного давления). При аускультации сердца также нередко отмечается увеличение частоты сердечных сокращений (ЧСС, иногда шум трения перикарда, маятникообразный ритм или ритм галопа. Возможна артериальная гипотензия. Часто отмечают нарушения ритма

сердца, точный механизм которой неизвестен. При изолированном разрыве перикарда при аускультации может выслушиваться «шум мельничного колеса».

При разрывах миокарда и повреждении внутрисердечных структур симптоматика развивается быстро (в некоторых случаях молниеносно) и проявляется гемодинамической нестабильностью и кардиогенным шоком (вплоть до асистолии). У 5-7% пациентов с разрывами сердца развивается классическая картина тампонады перикарда.

### Травма диафрагмы

Клиническая картина разрыва диафрагмы обусловлена двумя группами симптомов, связанными: а) с нарушением движения диафрагмы и компрессионным синдромом за счет органов брюшной полости, перемещенных в грудную клетку, б) смещением органов брюшной полости [57]. Возможно наличие одного или нескольких следующих неспецифических симптомов: одышка, затрудненное дыхание, боль в груди, боль в области плечевого сустава, боль в эпигастрии (усугубляющаяся при приеме пищи), чувство сдавления в животе, тошнота и рвота, дисфагия и регургитация. Перкуторно возможно укорочение легочного тона на стороне повреждения, высокое стояние купола диафрагмы, смещение средостения в здоровую сторону; при аускультации грудной клетки — ослабление или исчезновение дыхательных шумов, выслушивание тонкокишечных перистальтических шумов. Клинические проявления зависят от размеров, природы и локализации повреждения [58–61]. Более мелкие разрывы и разрывы, локализующиеся в правом куполе диафрагмы, диагностируются довольно трудно и нередко выявляются спустя годы после травмы.

Следует иметь в виду, что симптомы диафрагмальных повреждений часто маскируются другими травмами, требующими немедленных мероприятий [62]. Необходимо учитывать, что диафрагмальные разрывы редко бывают изолированными. Эти пациенты часто имеют сопутствующие травмы груди и/или живота, или могут иметь сопутствующую травму головы или конечностей. У пациентов с травмой диафрагмы тазовые переломы встречаются в 40% случаев, разрыв селезенки — в 25%, разрыв печени — в 25%, разрыв грудной аорты — в 5-10% случаев [63]. Важно помнить сочетание (хотя и редкое) диафрагмального разрыва и разрыва грудной аорты в силу общности механизма травмы. Поэтому, когда один диагноз очевиден, необходимо обязательно дополнительно изучить возможность другого связанного повреждения [63].

У всех пациентов с закрытой травмой груди в качестве проявлений не диагностированного ранее разрыва диафрагмы могут выступать следующие признаки:

- одышка, внезапно (остро) возникшая на фоне относительно стабилизировавшегося после операции состояния или после отключения от аппарата ИВЛ, экспираторная, не купируемая подачей кислорода через носовые катетеры, требующая перевода на ИВЛ;

- тахикардия, ничем не купирующаяся, при исключении в качестве причины гиповолемии или какой-либо сердечной патологии;
- резкое снижение насыщения крови кислородом;
- необходимость увеличения  $F_iO_2$  во вдыхаемом воздухе у пациента, находящемся на ИВЛ.

#### Травма пищевода (грудного отдела)

При травме грудного отдела пищевода возможно развитие подкожной эмфиземы на шее, пневмоторакса и/или пневмомедиастинума. Напряженный пневмомедиастинум и пневмоторакс приводит к нарушению витальных функций за счет транслокации средостения с возможной рефлекторной реакцией со стороны возвратных нервов. Пневмогидроторакс развивается в сроки от 1 до 3 суток после повреждения. При дренировании плевральной полости в экссудате не всегда присутствуют слюна, желудочное содержимое, а поэтому геморрагический выпот объясняют травмой груди. При дренировании в таких ситуациях наблюдается временное улучшение состояния и только появление слюны и пищи в дренаже наводит на мысль о разрыве пищевода. У 75% пациентов диагноз устанавливается в сроки более суток от момента начала заболевания. Характерные жалобы при травме пищевода: локализация и характер боли, гиперсаливация, осиплость или гнусавость голоса. При физикальном осмотре имеют значение состояние мягких тканей шеи и грудной стенки, наличие и распространенность подкожной эмфиземы, локализация ран шеи и груди при ранениях. При оценке в динамике важными показателями являются температура тела, частота дыхания, сердечных сокращений, количество и характер отделяемого по дренажным трубкам, установленным в плевральных полостях и/или средостении и/или клетчаточных пространствах шеи.

#### Травма иных органов грудной полости

Травма грудного лимфатического протока. Специфических жалоб при повреждении грудного лимфатического протока пациенты не предъявляют. При физикальном обследовании возможно обнаружение следующих проявлений: бледность, признаки гиповолемии, цианоз, тахикардия и иным проявлениям сердечно-легочной недостаточности.

## **2. Диагностика заболевания или состояния (группы заболеваний или состояний), медицинские показания и противопоказания к применению методов диагностики**

*Оптимальный диагностический алгоритм при травме подразумевает оперативность постановки диагноза в условиях ограниченного времени. В таких условиях особенную ценность приобретают объективные методы исследования: рентгенологические (включая методы, требующие введения контрастных средств, и*

компьютерную томографию), ультразвуковые (в том числе доплеровское исследование сосудов и сердца), пункционные, эндоскопические (бронхоскопия, эзофагоскопия, торакоскопия), рентгенэндоваскулярные.

В начале обследования пациента следует проводить посиндромный диагностический поиск. В первую очередь необходимо выявить нарушения жизненно важных функций, обуславливающих тяжесть состояния пациента и создающих прямую угрозу его жизни. Как только такие расстройства установлены, необходимо одновременно проводить посиндромную интенсивную терапию и продолжать диагностические мероприятия. Основным принципом этого этапа диагностики должны быть «необходимость и достаточность информации». Объем и продолжительность обследования зависит от уровня компенсации систем дыхания и кровообращения.

Заключительный клинический диагноз должен отражать все анатомические и патофизиологические аспекты травмы: «ЗТГ (характер травмы), с повреждением (перечисление поврежденных органов и анатомических структур от более тяжелых к менее тяжким); патофизиологическая характеристика травмы (степень шока, дыхательной и сердечно-сосудистой недостаточности, кровопотери, оценка состояния по функциональным шкалам — AIS/ISS (Приложение Г1) и др.).

Однако очевидно, что целый ряд из требуемых для такого унифицированного диагноза характеристик (особенно анатомических) могут быть окончательно установлены лишь после операции, а сама логика формирования диагноза в экстренной хирургии травмы требует в первую очередь ответа на вопрос: «Показана ли пациенту экстренная операция и/или реанимационные мероприятия?». В связи с необходимостью получения максимально полной верификации анатомического характера травмы в чрезвычайно короткий промежуток времени, следует максимально использовать объективные методы инструментальной диагностики в экстренном порядке. Заключительный клинический диагноз должен отражать все анатомические и патофизиологические аспекты травмы: «ЗТГ (характер травмы), с повреждением (перечисление поврежденных органов и анатомических структур от более тяжелых к менее тяжким); патофизиологическая характеристика травмы (степень шока, дыхательной и сердечно-сосудистой недостаточности, кровопотери, оценка состояния по функциональным шкалам — AIS/ISS (Приложение Г1) и др.).

Критерии установления диагноза/состояния:

- 1) анамнестические данные, указывающие на ЗТГ;
- 2) данные физикального обследования, характерные для ЗТГ (см. раздел 1.6);
- 3) данные лабораторно-инструментального обследования (см. ниже).

*«Золотым стандартом» диагностики закрытой травмы является пан-КТ с контрастным усилением [64,65].*

## **2.1 Жалобы и анамнез**

Рекомендуется у всех пациентов в диагностических целях определить возможный механизм травмы и время, прошедшее с ее получения; выявить наличие или отсутствие жалоб и их динамику [66].

Уровень убедительности рекомендаций С (уровень достоверности доказательств — 5).

Рекомендуется у всех пациентов с подозрением на травму пищевода в целях ее корректной диагностики производить сбор анамнеза на предмет отсутствия или наличия травмы органов шеи и груди, в том числе получения ранения [20].

Уровень убедительности рекомендаций С (уровень достоверности доказательств — 5).

## **2.2 Физикальное обследование**

Рекомендуется производить физикальное обследование всем пациентам при поступлении в стационар с целью выявления основных симптомов (см. раздел 1.6 «Клиническая картина»). [25,26,45,66,67].

Уровень убедительности рекомендаций С (уровень достоверности доказательств — 5).

Рекомендуется у всех пациентов оценить общее состояние (сознание, самостоятельное дыхание, ЧСС и АД на верхних и нижних конечностях), произвести общий осмотр (без одежды) в диагностических и лечебных целях [66].

Уровень убедительности рекомендаций С (уровень достоверности доказательств — 5).

Комментарии: при травме груди общее состояние может колебаться в широких пределах, от незначительного нарушения до терминального состояния и зависит от тяжести кровопотери и выраженности дыхательной недостаточности.

Рекомендуется у всех пациентов оценивать наличие характерных признаков (симптомов) тяжелого состояния [45].

Уровень убедительности рекомендаций С (уровень достоверности доказательств — 5).

Комментарии: симптомами тяжелого состояния пациента являются возбуждение или, наоборот, безучастность, выраженная бледность или цианоз, тахипноэ, кровавые выделения изо рта и носа, набухание шейных вен, эмфизема мягких тканей, парадоксальные дыхательные движения, вынужденное положение больного, деформация грудной клетки, асимметрия, западение или, наоборот, выбухание межреберных промежутков, ребер, грудины, отставание при дыхании, флотация грудной клетки.

Рекомендуется всем пациентам при осмотре проводить пальпацию грудной клетки в диагностических целях [68].

Уровень убедительности рекомендаций С (уровень достоверности доказательств — 5).

Рекомендуется всем пациентам при осмотре проводить перкуссии грудной клетки в диагностических целях [68].

Уровень убедительности рекомендаций С (уровень достоверности доказательств — 5).

Рекомендуется всем пациентам при осмотре проводить аускультацию грудной клетки в диагностических целях [68].

Уровень убедительности рекомендаций С (уровень достоверности доказательств — 5).

Рекомендуется вести диагностический поиск возможной травмы диафрагмы у всех экстренно поступивших пациентов с закрытой травмой груди в целях предотвращения возможных осложнений данного состояния [37–40,69].

Уровень убедительности рекомендаций С (уровень достоверности доказательств — 4).

Комментарии: диагноз травмы диафрагмы не всегда ставится своевременно. Он был поставлен до операции только в 40-50% случаев при левостороннем и в 0-10% случаев при правостороннем разрыве. У 10-50% пациентов диагноз не ставится в первые 24 часа. Именно поэтому травму диафрагмы следует заподозрить у всех экстренно поступивших пациентов с закрытой травмой груди, живота и с сочетанной травмой. При обследовании этой категории пациентов следует сделать акцент на подтверждение или исключение повреждения диафрагмы [37–40,69].

### **2.3 Лабораторные диагностические исследования**

Рекомендуется у всех пациентов выполнение общего (клинического) анализа крови, развернутого в диагностических целях [68].

Уровень убедительности рекомендаций С (уровень достоверности доказательств — 5).

Комментарии: возможные анемия, тромбоцитопения, снижение гематокрита, лейкоцитоз имеют диагностическое значение при оценке тяжести кровопотери, развитии инфекционных осложнений.

Рекомендуется у всех пациентов выполнение коагулограммы (ориентировочного исследования системы гемостаза) для оценки состояния свертывающей системы крови [68].

Уровень убедительности рекомендаций С (уровень достоверности доказательств — 5).

Комментарии: обязательными компонентами являются уровень фибриногена, протромбина, международное нормализованное отношение (МНО).

Рекомендуется у всех пациентов выполнение анализа крови биохимического общетерапевтического, исследование уровня общего белка, натрия, калия в крови с целью оценки функции внутренних органов [68].

Уровень убедительности рекомендаций С (уровень достоверности доказательств — 5).

Комментарии: прочие показатели биохимического анализа крови возможно исследовать на усмотрение лечащего или дежурного врача в иных диагностических целях.

Рекомендуется у всех пациентов исследование уровня тропонинов I, T в крови в диагностических целях [68].

Уровень убедительности рекомендаций С (уровень достоверности доказательств — 5).

Комментарии: повышение тропонина при ЗТГ следует расценивать как признак ушиба сердца. Диагностическое значение имеет измерение активности МВ-фракции креатинфосфокиназы (КФК), которое трудно интерпретировать на фоне других повреждений. Повышенные значения тропонина T и I обладают большей специфичностью в течение 48 часов после травмы, однако интерпретация этих показателей требует осторожности из-за их недостаточной чувствительности и прогностической значимости.

Рекомендуется у всех пациентов с ЗТГ, требующих помощи в отделении реанимации и интенсивной терапии, исследование кислотно-основного состояния и газов крови в диагностических целях [68].

Уровень убедительности рекомендаций С (уровень достоверности доказательств — 5).

Комментарии: снижение напряжения кислорода в артериальной крови до 50 мм рт. ст. при вдыхании пациентом атмосферного воздуха и до 100 мм. рт. ст. при ингаляции чистого кислорода является важным симптомом посттравматической дыхательной недостаточности. Гиперкапния при реберном клапане  $PaCO_2$  больше 50 мм рт. ст. позволяет признать реберный клапан функционально значимым.

Рекомендуется у всех пациентов с закрытой травмой груди при выявлении экссудата из плевральной полости выполнение исследования данного экссудата с определением чувствительности возбудителя (при его выявлении) к антибиотикам и/или (в зависимости от природы возбудителя и планируемой тактики лечения) иным лекарственным препаратам [68].

Уровень убедительности рекомендаций С (уровень достоверности доказательств — 5).

Рекомендуется при подтверждении диагноза травматического хилоторакса, являющегося следствием травмы грудного лимфатического протока, выполнить исследование физических свойств плевральной жидкости, биохимическое исследование плевральной жидкости [52].

Уровень убедительности рекомендаций С (уровень достоверности доказательств — 5).

Комментарии. Характерные исследования: окраска по Граму (положительный тест), соотношение холестерина/триглицериды (меньше 1), уровень триглицеридов (больше 1,24 ммоль/л), окраска по Судан 3 (положительный тест), электрофорез (микрохилус) [52].

#### **2.4 Инструментальные диагностические исследования**

*В силу объективных трудностей классического клинико-инструментального обследования пациентов в тяжелом состоянии и необходимости получения максимально полной информации о характере травмы в минимально возможные сроки более предпочтительны высокоинформативные методы современной медицинской визуализации — КТ органов грудной полости и комплексное УЗИ внутренних органов. Тем не менее большое значение в диагностике характера травмы груди имеет рентгенография легких в прямой и боковых проекциях (при тяжелом состоянии пациента и соответствующей невозможности выполнить исследование в вертикальном положении — исследование выполняется в положении пациента лежа в латеропозиции).*

*Комплексное ультразвуковое исследование внутренних органов является одним из наиболее информативных методов верификации анатомического характера травмы. Помимо высокой информативности важным его преимуществом является возможность*



выполнения исследования пациента в тяжелом состоянии *ex tempore*, в т.ч. в динамике — без необходимости транспортировки и «перекладывания» пациента (непосредственно в операционной, реанимации или приемном покое). УЗИ позволяет выявить гемоперикард, гемоторакс, определить преимущественную локализацию внутривнутриплевральных скоплений крови (жидкости) и оптимальную точку для плевральной пункции или дренирования. Помимо этого, УЗИ дает возможность оценить состояние соседних анатомических областей (брюшной полости, шеи, мягких тканей грудной клетки), что дает неоценимые возможности в диагностике сочетанной травмы. Использование УЗИ в режиме доплерографии дает чрезвычайно важную для хирургической тактики информацию о возможной закрытой травме сердца и магистральных сосудов. Возможно использование сокращенного (фокусированного) УЗИ исследования груди (FAST), позволяющего быстро выявить пневмо-гемоторакс, гемоперикард, не только врачами ультразвуковой диагностики, но и другими врачами-специалистами.

Компьютерная томография органов грудной полости является самым высокоинформативным методом диагностики повреждений груди. В течение нескольких минут визуализируются переломы ребер, грудины, ключицы, пневмоторакс, гемоторакс, контузия легких, гематомы средостения, субплевральные гематомы, гемоперитонеум и другие повреждения органов соседних анатомических областей. Выполнение КТ-ангиографии грудной аорты дает возможность точно визуализировать место экстравазации контрастных средств, наличие травматических аневризм и надежно определить источник кровотечения. Противопоказанием (в т.ч. временным) к выполнению КТ является нестабильное состояние пострадавшего, требующее экстренных лечебных мероприятий.

Бронхоскопия (ФБС) позволяет выявить повреждения трахеи и бронхов, легочное кровотечение, признаки ушиба легких, аспирацию крови или желудочного содержимого. Вместе с тем при диагностической бронхоскопии возможно осуществление ряда лечебных мероприятий: санация трахеобронхиального дерева, эндобронхиальная инстилляционная лекарственная терапия [64]. Эзофагоскопия абсолютно необходима для диагностики повреждений ротоглотки и пищевода. Следует отметить, что при наличии эмфиземы средостения и мягких тканей при отсутствии рентгенологических данных о пневмотораксе абсолютно необходимыми исследованиями являются бронхоскопия и эзофагоскопия для исключения разрыва трахеи, бронхов или пищевода.

Диагностическая торакоскопия дает возможность с точностью до 94% [70] верифицировать анатомический характер травмы (уточнить характер и объем повреждений легкого), установки плевральных дренажей в оптимальном положении.

## Закрытая травма груди в целом: рентгенография и компьютерная томография

Рекомендуется всем пациентам с закрытой травмой груди выполнение рентгенографии легких с диагностической целью [68].

Уровень убедительности рекомендаций С (уровень достоверности доказательств — 5).

Комментарии: лучевые методы исследования имеют решающее значение в диагностике травмы грудной клетки. Основным методом является рентгенография легких, которая позволяет установить повреждения ребер, грудины, позвоночника, выявить пневмоторакс и гемоторакс, повреждения легкого, сердца и средостения. При рентгенографии следует оценить наличие, объем и характер пневмоторакса или гемоторакса; есть ли смещение органов средостения, расширение границ, сглаженность контуров сердца; контуры и уровень стояния диафрагмы; наличие костных повреждений (ребра, ключицы, лопатки, грудина, позвоночник); есть ли изменения в легочной ткани (ателектазы, гиповентиляция, инфильтрация); наличие эмфиземы средостения и мягких тканей; наличие и локализацию инородных тел. Динамическая рентгенография легких является обязательной при всех травмах грудной клетки. Не следует применять прицельную рентгенографию, а только прямой и боковой обзорные снимки с обязательным захватом обеих половин грудной клетки от диафрагмальных синусов до верхушек легких. Для диагностики повреждений легкого, экстраплевральных гематом, гемопневмоторакса необходимы снимки нормальной жесткости. Повреждения костей лучше выявляются на снимках повышенной жесткости в косых проекциях.

Рекомендуется всем пациентам с закрытой травмой груди при наличии технической возможности выполнение компьютерной томографии (КТ) органов грудной полости или спиральной компьютерной томографии (МСКТ) легких с диагностической целью [66].

Уровень убедительности рекомендаций С (уровень достоверности доказательств — 5).

Комментарии: компьютерная томография, которая обладает высокой диагностической информативностью и точностью в отношении всех видов повреждений грудной клетки и ее органов, позволяет получить полную топическую картину повреждений, измерить плотность и объем патологических образований, является методом выбора в современных условиях. При сочетанной травме рекомендовано выполнить СКТ пяти зон (голова, шея, грудь, живот, таз).

Рекомендуется у всех пациентов с высокоэнергетической травмой при поступлении дополнительное выполнение в диагностических целях КТ головного мозга и спиральной компьютерной томографии шеи; КТ живота и забрюшинного пространства; КТ органов таза у женщин/мужчин; КТ позвоночника с мультипланарной и трехмерной реконструкцией [66].

Уровень убедительности рекомендаций С (уровень достоверности доказательств — 5).

Рекомендуется у пациентов с диагностированными при помощи рентгенографии легких пневмотораксе, гемотораксе или гемопневмотораксе перед выполнением КТ органов грудной полости дренировать плевральную полость двумя дренажами большого (до 12 мм) диаметра [45].

Уровень убедительности рекомендаций С (уровень достоверности доказательств — 5).

Рекомендуется у пациентов с подозрением на продолжающееся неинтенсивное внутреннее кровотечение или объективными данными за его наличие проведение КТ органов грудной полости с внутривенным болюсным контрастированием с целью верификации характера и особенностей кровотечения [68].

Уровень убедительности рекомендаций С (уровень достоверности доказательств — 5).

Комментарий: наличие жизнеугрожающих состояний (интенсивное кровотечение, дыхательная недостаточность и иные), является основанием для отсрочки данного исследования на период после проведения экстренных оперативных вмешательств и стабилизации показателей центральной гемодинамики.

Рекомендуется выполнение КТ органов грудной полости и КТ органов брюшной полости с диагностической целью всем пациентам с подозрением на повреждение диафрагмы (при наличии технической возможности) [71].

Уровень убедительности рекомендаций С (уровень достоверности доказательств — 4).

Комментарии: следует учитывать, что КТ органов грудной полости не на 100% чувствительна из-за не всегда хорошей визуализации диафрагмы. Диагноз по КТ органов грудной полости может быть убедительно поставлен, если через дефект диафрагмы визуализируется выход органов брюшной полости [72–74]. При правостороннем диафрагмальном разрыве отмечается утолщение диафрагмы, «бугорок» и «следы» от выхождения печени. При левостороннем разрыве полезными признаками являются сегментарный диафрагмальный дефект, выхождение органов брюшной полости через дефект и сужение «тали» грыжевой структуры в месте диафрагмального разрыва [75]. В целом, чувствительность составляет 66,7%, специфичность 100%, положительная прогностическая ценность 100%, отрицательная прогностическая ценность 88,4% [76].

Закрытая травма груди в целом: иные инструментальные исследования

Рекомендуется выполнение комплексного ультразвукового исследования внутренних органов в диагностических целях всем пациентам с подозрением на скопление жидкости или воздуха в плевральной полости [77,78].

Уровень убедительности рекомендаций С (уровень достоверности доказательств — 2).

Комментарии: ультразвуковое исследование является важным методом инструментальной диагностики при травме грудной клетки, плевральных полостей, сердца и средостения. С помощью УЗИ визуализируется жидкость и воздух в плевральной полости, экстраплевральные гематомы, повреждения диафрагмы, жидкость в полости перикарда, инородные тела. Достоинством УЗИ является возможность не только визуализировать жидкость или воздух, но и измерить его объем. Современное УЗИ с доплерографией является наиболее простым и доступным способом диагностики повреждений сердца и магистральных сосудов средостения и корня легкого.

Рекомендуется выполнение плевральной пункции в диагностических целях всем пациентам при неоднозначно трактуемой или не вполне ясной клинической картине и подозрении на гемо- и/или пневмоторакс [44,45].

Уровень убедительности рекомендаций С (уровень достоверности доказательств — 5).

Комментарии: плевральная пункция выполняется во 2 межреберье по среднеключичной линии и 6-7 межреберье по задней подмышечной линии. Для установления продолжающегося кровотечения и активности воспалительного процесса в плевральной полости полученный при пункции экссудат подвергается гематологическому и бактериологическому исследованию. Торакоцентез может быть закончен дренированием плевральной полости.

Не рекомендуется у пациентов без признаков гидро-, хило-, пневмо- и гемоторакса проведение диагностической пункции плевральной полости по причине высокого риска ятрогенных повреждений [66].

Уровень убедительности рекомендаций С (уровень достоверности доказательств — 5).

Комментарии: риск ятрогенных повреждений при диагностической пункции велик именно при отсутствии в плевральной полости воздуха или жидкости.

Не рекомендуется выполнять пункцию и дренирование плевральной полости у пациента с закрытой травмой груди (по поводу гемоторакса и напряженного пневмоторакса), не убедившись в характере ее содержимого при помощи рентгенографии легких, комплексного УЗИ внутренних органов, КТ органов грудной полости или комбинации этих методов [26].

Уровень убедительности рекомендаций С (уровень достоверности доказательств — 5).

Комментарии: если при пункции и дренировании плевральной полости, выполненной по поводу гемоторакса или напряженного пневмоторакса будет получено желудочное или кишечное содержимое, это будет являться достоверным признаком повреждения диафрагмы, однако данная ситуация связана с высоким риском развития гнойно-воспалительных осложнений со стороны плевры [26].

Рекомендуется всем пациентам регистрация электрокардиограммы и расшифровка, описание и интерпретация электрокардиографических данных в диагностических целях [68].

Уровень убедительности рекомендаций С (уровень достоверности доказательств — 5).

Комментарии: ЭКГ-исследование весьма информативно при ушибах сердца, любое нарушение ритма и проводимости, очаговые изменения следует трактовать в пользу ушиба сердца.

Рекомендуется выполнение эхокардиографии с диагностической целью всем пациентам с закрытой травмой груди при наличии показаний и соответствующего оснащения [68].

Уровень убедительности рекомендаций С (уровень достоверности доказательств — 5).

Комментарии: метод дает возможность оценить количество жидкости в перикарде и его толщину, состояние клапанного аппарата и производительность работы сердца.

Рекомендуется всем пациентам с закрытой травмой груди и подозрением на повреждение магистральных сосудов выполнение ангиографии данных сосудов [66].

Уровень убедительности рекомендаций С (уровень достоверности доказательств — 5).

Комментарии: С помощью малотравматичного метода возможно установить уровень повреждения сосуда, а также выполнить эндоваскулярный гемостаз. Метод позволяет выполнить стентирование различных частей грудного отдела аорты, плечеголового ствола, подключичных артерий стент-графтом при их повреждении.

Рекомендуется выполнение бронхоскопии при наличии соответствующего оснащения всем пациентам с закрытой травмой груди с целью диагностики и устранения причин респираторных нарушений по следующим показаниям [68]: 1) подозрение на повреждение трахеи, бронхов и легкого; 2) легочное кровотечение любой степени

тяжести; 3) ателектаз или гиповентиляция легкого; 4) обтурация дыхательных путей кровью, мокротой, пищевыми массами; 5) сочетанные заболевания легких; 6) необходимость санации трахеобронхиального дерева; 7) трудная интубация.

Уровень убедительности рекомендаций С (уровень достоверности доказательств — 5).

Комментарии: эндоскопические методы занимают важное место в диагностике повреждений органов грудной клетки. Следует помнить, что обязательным условием для проведения эндоскопического исследования является эффективная декомпрессия плевральной полости при пневмотораксе или средостения при медиастинальной эмфиземе. Бронхоскопия является объективным методом диагностики повреждений легкого и дыхательных путей, установления причин обтурационных ателектазов легких и их устранения.

Рекомендуется у всех пациентов с целью предотвращения осложнений при тяжелой сочетанной травме груди проведение ранней лечебно-диагностической бронхоскопии и ранних энтеральных инфузий [79,80]

Уровень убедительности рекомендаций С (уровень достоверности доказательств — 3).

Комментарии: указанные вмешательства целесообразно выполнять всем пациентам в условиях противошоковой операционной.

Рекомендуется выполнение эзофагоскопии всем пациентам при наличии показаний и соответствующего оснащения в диагностических целях [68].

Уровень убедительности рекомендаций С (уровень достоверности доказательств — 5).

Комментарии: эзофагоскопия позволяет диагностировать ранения и травматические разрывы пищевода, а также выявить косвенные признаки повреждения других органов средостения.

Рекомендуется проведение диагностической видеоторакоскопии с диагностической целью всем пациентам с закрытой травмой груди при наличии показаний и соответствующего оснащения [70].

Уровень убедительности рекомендаций С (уровень достоверности доказательств — 5).

Комментарии: различают неотложную, срочную (в течение первых суток после травмы) и отсроченную торакоскопию. Позволяет диагностировать свернувшийся гемоторакс, гемоперикард, гематому средостения, рану легкого, перикарда, диафрагмы,

установить источник кровотечения, выявить инородные тела плевры, легкого, средостения. Показаниями для видеоторакоскопии являются: 1) средний и большой гемоторакс при отсутствии признаков продолжающегося внутриплеврального кровотечения с поступлением по дренажам из плевральной полости крови в количестве до 500 мл в час; 2) продолжающееся внутриплевральное кровотечение с выделением по дренажам из плевральной полости крови в количестве от 250 до 500 мл в час; 3) нарастающая и напряженная эмфизема средостения; 4) некупируемый напряженный пневмоторакс; 5) стойкий, не купируемый в течение 3-х суток после травмы, и рецидивирующий пневмоторакс; 6) свернувшийся гемоторакс давностью до 2 недель.; 7) инородные тела плевральной полости, легкого, средостения. По первым 4 пунктам показаний торакоскопия проводится в неотложном порядке, по остальным в срочном (в течение первых суток после травмы и отсроченном (плановом) порядке. Противопоказаниями для торакоскопии при травме груди являются: 1) тотальный гемоторакс; 2) профузное внутривнутриплевральное или легочное кровотечение; 3) тампонада сердца; 4) убедительные признаки повреждения крупных сосудов и трахеи; 5) напряженный или некупируемый пневмоторакс на противоположной стороне груди; 6) неблагоприятный или сомнительный прогноз для проведения оперативных вмешательств при травматическом шоке; 7) наличие не устраненных доминирующих угрожающих жизни повреждений другой локализации; 8) обширные повреждения или нагноения мягких тканей груди; 9) облитерация плевральной полости.

### Переломы ребер

Рекомендуется у всех пациентов с переломами ребер и грудины подтверждение диагноза с помощью рентгенографии ребра(ребер) и рентгенографии грудины в двух проекциях и/или КТ ребер с мультипланарной и трехмерной реконструкцией, КТ грудины с мультипланарной и трехмерной реконструкцией [81].

Уровень убедительности рекомендаций В (уровень достоверности доказательств — 3).

Комментарии: подтвердить диагноз изолированных переломов ребер и грудины следует с помощью обычной рентгенографии органов грудной клетки в двух проекциях. Помимо переломов она позволяет выявить изменения со стороны лёгких — контузию, ателектаз лёгкого, гемо- и пневмоторакс. При множественных переломах ребер или тяжёлой травме необходимо отдать предпочтение КТ органов грудной полости, в том числе и для выявления сопутствующих повреждений и определения их тяжести. Доступность этого метода сделала его рутинным у больных с тяжёлой травмой грудной клетки. При переломах нижних ребер следует исключить абдоминальные повреждения.

### Флотирующие переломы ребер (реберный клапан)

Рекомендуется всем пациентам с парадоксальным движением грудной клетки выполнять КТ органов грудной полости в диагностических целях [66].

Уровень убедительности рекомендаций С (уровень достоверности доказательств — 5).

Не рекомендуется выполнение только рентгенографии легких пациентам с парадоксальным движением грудной клетки при возможности проведения КТ [66].

Уровень убедительности рекомендаций С (уровень достоверности доказательств — 5).

Комментарии: рентгенография ребра (ребер) позволяет выявить локализацию переломов и положение отломков. Однако на первичных рентгенограммах может не выявляться до 50% переломов ребер. Поэтому первичный диагноз реберного клапана скорее опирается на клиническую картину парадоксальных движений участка грудной стенки и расстройств внешнего дыхания. КТ органов грудной полости позволяет получить исчерпывающую информацию о наличии переломов и повреждении органов груди, в том числе о наличии так называемого симптома «острого осколка» — выстоянии острых отломков ребер в просвет плевральной полости с угрозой повреждения легких. Следует помнить, что в ряде случаев формирование реберного клапана при множественных двойных переломах ребер может происходить не сразу после травмы, а через 1–3 сут и даже позже.

#### Пневмоторакс

Рекомендуется выполнять рентгенографию легких в нескольких проекциях или КТ органов грудной полости, а также торакоцентез и/или дренирование плевральной полости у всех пациентов с целью окончательной диагностики пневмоторакса [25,26,45,66].

Уровень убедительности рекомендаций С (уровень достоверности доказательств — 5).

Рекомендуется при подозрении и/или наличии объективных данных за пневмоторакс и наличии технической возможности выполнять КТ органов грудной полости всем пациентам при поступлении в стационар с целью определения степени коллабироваия легкого и положения средостения [66].

Уровень убедительности рекомендаций С (уровень достоверности доказательств — 5).

Рекомендуется при подозрении и/или наличии объективных данных за пневмоторакс, но при невозможности проведения КТ органов грудной полости выполнение всем пациентам рентгенографии легких в прямой и боковой проекциях с целью определения степени коллабироваия легкого и положения средостения [45].

Уровень убедительности рекомендаций С (уровень достоверности доказательств — 5).



Комментарии: в руководстве British Thoracic Society (2003) [82] пневмотораксы подразделяются на малые и большие при расстоянии между легким и грудной стенкой менее 2 см и более 2 см, соответственно, а руководство American College of Chest Physicians (2001) [83] рекомендует делить пневмотораксы в зависимости от величины расстояния между верхушкой легкого и апексом: малый пневмоторакс при расстоянии менее 3 см, большой — более 3 см [45]. Для количественной характеристики пневмоторакса на рентгенограмме можно измерить расстояние между внутренним контуром грудной стенки и краем спавшегося легкого (например, 4 см) и расстояние от внутреннего края грудной стенки до тени средостения (например, 16 см). Далее вычисляют величину пневмоторакса в процентах. В данном примере она составляет 25% [25].

Рекомендуется всем пациентам с пневмотораксом контрольное выполнение рентгенографии легких по мере необходимости (по назначению лечащего врача) для определения динамики расправления легкого и определения показаний для коррекции, продолжения или прекращения выполнения дренирующих вмешательств и/или манипуляций [45].

Уровень убедительности рекомендаций С (уровень достоверности доказательств — 5).

Рекомендуется проведение лечебно-диагностической бронхоскопии всем пациентам с открытым внутренним и клапанным пневмотораксом непосредственно после выполнения дренирования плевральной полости в целях исключения или подтверждения разрыва трахеи и крупных бронхов, а также санации трахеобронхиального дерева [45].

Уровень убедительности рекомендаций С (уровень достоверности доказательств — 5).

Комментарии: основным инструментальным лечебно-диагностическим методом исследования органов дыхания у пациентов с тяжелыми сочетанными травмами с повреждениями воздухоносных путей и легких является ФБС. При выполнении под местной анестезией, с поддержкой дыхания с помощью высокочастотной вентиляции легких, ФБС не вызывает ухудшения гомеостаза и позволяет практически полностью осмотреть трахею и бронхи III уровня, а также удалить патологическое содержимое из их просвета и разрешить ателектазы легких. Восстановление проходимости дыхательных путей и вовремя начатое лечение снижают риск развития легочных осложнений на 30%. В связи с этим важно, что бронхоальвеолярный лаваж у пациентов с тяжелой сочетанной травмой помогает эффективно удалить патологическое содержимое (кровь и аспирационное содержимое) из дыхательных путей и дает возможность осуществить забор жидкости для лабораторных исследований.

Рекомендуется у всех пациентов с подозрением на пневмоторакс, не разрешенным в ходе иных инструментальных обследований, в целях уточнения диагноза выполнение диагностической пункции плевральной полости [45].

Уровень убедительности рекомендаций С (уровень достоверности доказательств — 5).

Комментарии: для уточнения наличия воздуха в плевральной полости пункция выполняется во втором межреберье по срединноключичной линии. Обезболивание — местная анестезия 0,5% раствором прокаина\*\*. Тонкой иглой, соединенной со шприцем с прокаином\*\* через полихлорвиниловую трубку (следует использовать зарегистрированные устройства для дренирования плевральной полости), в направлении, перпендикулярном грудной стенке, предпосылая прокаин\*\*, упираются в III ребро. Затем изменяется направление иглы кверху и по верхнему краю ребра она проникает в плевральную полость. При этом вначале ощущается эластическое сопротивление, а затем провал. Оттягивается поршень шприца назад. При наличии пневмоторакса поршень идет свободно и в растворе прокаина\*\* появляются пузырьки воздуха.

### Гемоторакс

Рекомендуется у всех пациентов с подозрением на гемоторакс, не разрешенным в ходе иных инструментальных обследований, в целях уточнения диагноза выполнение диагностической пункции плевральной полости [45].

Уровень убедительности рекомендаций С (уровень достоверности доказательств — 5).

Комментарии: с целью выявления крови в плевральной полости пункция выполняется в шестом или седьмом межреберье по средней или задней подмышечной линии. После обезболивания длинной иглой, соединенной со шприцем с прокаином\*\* через полихлорвиниловую трубку (следует использовать зарегистрированные устройства для дренирования плевральной полости), выполняется плевральная пункция. Пункция плевральной полости выполняется по верхнему краю нижележащего ребра, чтобы не повредить межреберные сосуды. После проникновения в плевральную полость (ощущение провала) поршень шприца оттягивается назад. При наличии гемоторакса в шприце появляется кровь или сгустки.

Рекомендуется у всех пациентов с подозрением на свернувшийся гемоторакс проведение (при наличии соответствующего оснащения) КТ органов грудной полости с диагностической целью [84].

Уровень убедительности рекомендаций С (уровень достоверности доказательств — 3).

Комментарии: КТ органов грудной полости является золотым стандартом визуализации свернувшегося гемоторакса. КТ-признаки свернувшегося гемоторакса представляют собой сочетание объективных качественных и количественных характеристик: наличие патологического содержимого, его точный объем, локализация,

форма, контуры, структура (плотность, однородность), соотношение плотной и жидкостной фракций, их смещаемость.

Рекомендуется при невозможности проведения КТ органов грудной полости выполнение всем пациентам с подозрением на свернувшийся гемоторакс обзорной рентгенографии груди в прямой и боковой проекциях, возможно в сочетании с УЗИ грудной клетки в диагностических целях [85,86].

Уровень убедительности рекомендаций В (уровень достоверности доказательств — 2).

Комментарии: Рентгенологическая картина при свернувшемся гемотораксе весьма вариабельна и зависит от стадии его развития. В ранние сроки рентгенологическое исследование в подавляющем большинстве случаев выявляет затенение гемоторакса, не смещаемое при перемене положения тела. Гораздо реже удается определить негетогенность этого затенения, а во второй стадии – возникновение множественных горизонтальных уровней жидкости в верхней части затенения. Стоит учитывать, что объем гемоторакса менее 300-500 см<sup>3</sup> при рентгенографии легких не определяется. При диагностике задержки плевральной жидкости при тупой травме грудной клетки ультразвуковое исследование плевральных полостей превосходит рентгенографию легких. УЗИ позволяет с большой точностью визуализировать гемоторакс, однако чувствительность метода зависит от квалификации врача-специалиста. Также метод не позволяет дать полную оценку изменений в грудной полости вследствие недостижимости некоторых отделов плевральной полости и затухания сигнала в воздушной среде (легкое, пневмоторакс).

Рекомендуется всем пациентам со свернувшимся гемотораксом выполнение торакоцентеза и/или дренирования плевральной полости в целях оценки характера отделяемого [44,87].

Уровень убедительности рекомендаций С (уровень достоверности доказательств — 5).

Комментарии: Характерным признаком свернувшегося гемоторакса являются отрицательные результаты пункций плевральной полости из нескольких точек. При наличии функционирующего плеврального дренажа, прекращение поступления жидкости, несмотря на наличие затенения на рентгенограмме легких является достоверным признаком свернувшегося гемоторакса.

#### Травма кровеносных сосудов груди

Рекомендуется у всех пациентов с подозрением на повреждение кровеносных сосудов груди выполнение: рентгенографии легких (при тяжелом состоянии пациента и при невозможности выполнить рентгеновское исследование в вертикальном положении — исследование выполняется лежа); трансторакального ультразвукового исследования

плевральных и перикардиальной полостей (по методике FAST); чреспищеводной эхокардиографии; дуплексное сканирование дуги аорты, брахицефальных артерий и сосудов корней легких; компьютерной томографии органов грудной полости с внутривенным болюсным контрастированием; ангиографии грудной аорты ретроградной; диагностической торакоскопии [66].

Уровень убедительности рекомендаций С (уровень достоверности доказательств — 5).

Комментарии. Признаками травмы сосудов груди при инструментальном исследовании являются:

- на рентгенографии легких — переломы грудины, лопатки, ключицы, первого ребра и/или нескольких ребер слева; облитерация контура дуги аорты, расширение средостения более 8 см, «странное» средостение, отклонение левого главного бронха более 1400 вниз от трахеи, утрата перивертебральной плевральной полосы, расслоение кальцификации в дуге аорты, боковое отклонение назогастрального зонда в пищеводе, боковое смещение трахеи, утрата аортального/легочного окна; апикальная плевральная гематома; массивный левосторонний гемоторакс;

- при комплексном УЗИ внутренних органов (в объеме FAST) — визуализируется большой объем жидкости в левой плевральной полости, жидкость в полости перикарда (тампонада), связанные с крупными сосудами гематомы средостения и корней легких;

- при УЗИ средостения — выявляются внутриаортальные повреждения (разрыв интимы, интрамуральная гематома и/или расслоение аорты);

- при дуплексном сканировании аорты — изменения линейной скорости кровотока и конфигурации доплерографической кривой по аорте, брахицефальным артериям и сосудам корней легких;

- при чреспищеводной эхокардиографии (ЧП-ЭХОКГ) — диагностируются разрывы интимы, интрамуральные гематомы и расслоение аорты. Несмотря на чувствительность и специфичность метода 100% и 98% соответственно, в связи с возможным кровотечением из формирующейся гематомы и/или аневризмы в момент исследования, ЧП-ЭХОКГ при травме сосудов груди имеет ограниченное значение;

- на КТ органов грудной полости — гематома средостения, тотальный гемоторакс, экстравазация контраста, разрывы и расслоения интимы, травматические аневризмы и/или тромбоз на уровне псевдоаневризмы. Чувствительность и специфичность метода достигает 93 и 86% соответственно;

- при ангиографии грудной аорты ретроградной (показана не только для диагностики локализации повреждения, но и для планирования рационального хирургического доступа и эндоваскулярного лечения) — выявляются разрывы интимы и

полные разрывы стенки аорты/артерий с экстравазацией контраста, пульсирующие гематомы и формирующиеся ложные аневризмы. Чувствительность и специфичность метода составляет 100% и 98%, соответственно;

- при диагностической торакоскопии — напряженный (пульсирующие) гематомы средостения, жидкость в перикарде (тампонада).

### Травма сердца

Рекомендуется у всех пациентов с подозрением на повреждение сердца при ЗТГ выполнение: рентгенографии легких (при тяжелом состоянии пациента и при невозможности выполнить рентгеновское исследование в вертикальном положении — рентгенография легких выполняется лежа); ЭКГ; трансторакальной эхокардиографии (ТТ-ЭХОКГ); чреспищеводной эхокардиографии (ЧП-ЭХОКГ); СКТ; сцинтиграфии миокарда [66].

Уровень убедительности рекомендаций С (уровень достоверности доказательств — 5).

Комментарии. Признаками повреждения сердца при инструментальном исследовании являются:

- на рентгенографии легких — переломы грудины, множественные (в том числе, двойные) переломы ребер, расширение (до шаровидной формы) тени сердца;

- на ЭКГ — выявляются неспецифические изменения в виде подъема/депрессии сегмента ST, появление патологического зубца Q и патологических волн зубца T, различных аритмий (синусовой тахикардии, брадикардии, желудочковой экстрасистолии, фибрилляций и трепетаний предсердий, преходящих нарушений внутрижелудочковой проводимости, блокад ножек пучка Гиса или их ветвей, различных нарушения AV-проводимости, включая преходящую полную AV-блокаду сердца). Достоверность и специфичность составляют 82% и 68%, соответственно;

- при ТТ-ЭХОКГ и ЧП-ЭХОКГ — может определяться перикардиальный выпот, снижение сократительной способности миокарда (дискинезии предсердий и желудочков) и сердечного выброса. Чаще снижается фракция выброса правого желудочка. Могут определяться внутривентрикулярные гематомы в желудочках, разрывы папиллярных мышц и хорд, клапанные повреждения и дисфункции, а также тромбы в камерах сердца. Информативность исследований ограничена переломами ребер, гематомами и отеком грудной стенки, а также тяжестью состояния пациента и квалификацией оператора.

- при СКТ и СКТ с ангиоконтрастированием — диагностируются разрывы миокарда и перикарда (с формированием грыжи/вывиха сердца), гидро- и пневмоперикард, поражение коронарных артерий и клапанов сердца;

- при сцинтиграфии миокарда — выявляются зоны повреждения миокарда. Методика трудоемка с низкой чувствительностью (61%) и специфичностью (74%).

#### Травма диафрагмы

Рекомендуется вести диагностический поиск рентгенологических признаков повреждения диафрагмы у всех пациентов, которым выполняется рентгенография легких по поводу ЗТГ в целом [44,140].

Уровень убедительности рекомендаций С (уровень достоверности доказательств — 5).

Комментарии. Следующие рентгенологические особенности (одно или несколько) могут указывать на возможное повреждение диафрагмы: уменьшение легочных объемов, затемнение гемиторакса, атипичный плевральный выпот, высокое стояние купола диафрагмы либо отсутствие ее визуализации, уровни жидкости в желудке и кишечнике выше нормального анатомического расположения диафрагмы, интерпозиция толстой кишки.

Рентгеносемиотика может зависеть от стороны повреждения. Так, при разрыве правого купола диафрагмы в правом гемитораксе определяется интенсивная тень с овальными контурами, выступающая над куполом диафрагмы или сливающаяся с ней. При разрыве левого купола в левом гемитораксе чаще выявляются участки просветления от желудка или петель кишечника. При левостороннем разрыве возможно расширение средостения, в связи с чем необходимо проводить дифференциальный диагноз с повреждением аорты.

Учитывая, что в половине всех случаев грыжевое выпячивание органов брюшной полости в грудную клетку отсутствует, рентгенограмма грудной клетки не всегда позволяет поставить диагноз. Чувствительность рентгенографии диафрагмы составляет не более 60%. Она не позволяет непосредственно визуализировать дефект диафрагмы [71]. Тем не менее, отсутствие визуализации диафрагмы на рентгенограмме легких является независимым фактором риска наличия такого повреждения [59].

Рекомендуется у всех пациентов с подозрением на травму диафрагмы, находящихся на ИВЛ, выполнение рентгенографии легких до и после интубации с целью повышения чувствительности рентгенологической диагностики [88].

Уровень убедительности рекомендаций С (уровень достоверности доказательств — 5).

Не рекомендуется использование УЗИ плевральных полостей как основного метода диагностики повреждений диафрагмы у пациентов с подозрением на них по причине недостаточной чувствительности метода [88].

Уровень убедительности рекомендаций С (уровень достоверности доказательств — 5).

Комментарии: УЗИ плевральных полостей следует использовать лишь как вспомогательный метод, позволяющий ориентировочно дифференцировать осумкованный выпот в плевральной полости от желудка и петель кишки. Однако метод недостаточно чувствителен для диагностики легочного, аортального, сердечного и скелетно-мышечного повреждения [88].

Рекомендуется у всех пациентов с закрытой травмой груди и подозрением на травматическое повреждение диафрагмы при наличии технической возможности и стабильном состоянии пациента (позволяющем выполнить данное исследование) выполнение магнитно-резонансной томографии (МРТ) органов грудной клетки с целью точной визуализации анатомии диафрагмы и соответствующего уточнения диагноза [88].

Уровень убедительности рекомендаций С (уровень достоверности доказательств — 5).

Комментарии: МРТ может использоваться у пациента в стабильном состоянии, у которого есть сомнительный диагноз и нет необходимости в торакотомии, лапаротомии или для поздней диагностики.

Рекомендуется при невозможности выполнения КТ органов грудной полости у всех пациентов с закрытой травмой груди и подозрением на травматическое повреждение диафрагмы выполнение рентгенографии желудка с бария сульфатом\*\* с целью уточнения диагноза [57].

Уровень убедительности рекомендаций С (уровень достоверности доказательств — 5).

Комментарии: примерами причин невозможности выполнения МСКТ являются отсутствие компьютерного томографа, нетранспортабельность пациента, резкое снижение насыщения крови кислородом при его переключении. Бария сульфат\*\* целесообразно вводить через назогастральный зонд. В этом случае стенка желудка, контрастированная бария сульфатом\*\*, не ограничена куполом диафрагмы, а назогастральный зонд, пройдя уровень диафрагмы, уходит вверх и появляется в грудной полости, что является патогномичным признаком.

Не рекомендуется применять торакоскопию и лапароскопию в качестве самостоятельных методов диагностики повреждения диафрагмы [26].

Уровень убедительности рекомендаций С (уровень достоверности доказательств — 5).

Комментарии: такие методы диагностики, как торакоскопия и лапароскопия, не являются самостоятельными методами диагностики повреждения диафрагмы. Они подразумевают обязательность осмотра диафрагмы у пациентов, взятых на торакоскопическую/лапароскопическую диагностику или оперируемых по поводу закрытой травмы груди/живота или неясной патологии груди/живота. Они могут выполняться у больных, находящихся в стабильном состоянии при неинформативности других диагностических методов и подозрении на сохраняющийся разрыв диафрагмы [26].

#### Травма пищевода (грудного отдела)

Рекомендуется у всех пациентов с подозрением на травму пищевода выполнение рентгенографии мягких тканей шеи и рентгенографии легких в нескольких проекциях в сочетании с рентгеноскопией пищевода с контрастированием в диагностических целях [44].

Уровень убедительности рекомендаций С (уровень достоверности доказательств — 5).

Комментарии: при выполнении исследования необходимо подтвердить или исключить эмфизему околопищеводных тканей, а также возможные затеки контрастных средств за анатомические пределы пищевода. Рентгенологический метод обследования является основным, так как позволяет установить повреждение пищевода и связанных с ними осложнений. Первичное рентгенологическое исследование выполняется при малейшем подозрении на повреждение пищевода без специальной подготовки пациента. Метод включает обзорную полипозиционную рентгенографию шеи и груди с оценкой состояния средостения, легких и плевральных полостей, а также контрастное исследование пищевода с взвесью бария сульфата\*\*. Рентгенография мягких тканей шеи и рентгенография легких в нескольких проекциях показаны для оценки мягких тканей (отек, эмфизема), воздушности ткани легкого, выявления патологического содержимого в плевральных полостях (пневмоторакс, гидроторакс, пневмогидроторакс, одно- или двусторонний), инородных тел, контуров срединной тени (расширение средостения, пневмомедиастинум), пульсации сердца, а также подвижности диафрагмы, состояния костного каркаса. Для объективизации выявленных изменений и оценки динамики процесса рентгеноскопическое исследование необходимо завершать рентгенографией. Эмфизема околопищеводных тканей, возникающая в течение первого часа, указывает на повреждение пищевода даже при отсутствии затекания контрастного средства за его пределы. Эмфизема шеи может появиться при любой локализации перфорации пищевода и проявляется в виде от единичных пузырьков воздуха до 0,5 см в диаметре при микроперфорациях до массивных линейных просветлений, распространяющихся на грудную стенку. Пневмоторакс при перфорациях пищевода с повреждением медиастинальной плевры проявляется появлением газа от верхушки до тотального пневмоторакса. При обзорном рентгенологическом исследовании гидроторакс выявляется на стороне травмы пищевода и визуализируется в виде гомогенного затемнения в



плевральной полости. Изменение конфигурации срединной тени — расширение и затемнение ее, сглаженность и нечеткость контуров — выявляется не ранее чем через 6-8 часов после травмы пищевода. Обзорное полипозиционное рентгенологическое исследование позволяет выявить наличие рентгенопозитивных инородных тел при ранениях шеи и груди (нож, пуля, осколок, ложка, металлический зубной протез и проч.) и определить их размеры и локализацию. Рентгеноконтрастное исследование пищевода целесообразно начинать с контрастных средств, не содержащих бария сульфат\*\*, поскольку затекание взвеси бария сульфата\*\* в средостение и плевральные полости требует тщательного ее удаления. При неинформативности такого исследования применяют взвесь бария сульфата\*\*. Использование бария сульфата\*\* при контрастном методе исследования пищевода в значительной степени облегчает поиск места травмы в нем во время операции при вскрытии средостения. При рентгенологическом исследовании следует обращать внимание на затеки контраста за пределы стенок пищевода, фиксируя локализацию повреждения (правая или левая боковые стенки; передняя или задняя; с двух сторон).

Рекомендуется у всех пациентов с подозрением на травму пищевода в ходе рентгеноскопии пищевода с контрастированием вести поиск признаков повреждения также и других органов грудной клетки [44].

Уровень убедительности рекомендаций С (уровень достоверности доказательств — 5).

Рекомендуется у всех пациентов с подозрением на травму пищевода выполнять УЗИ плевральной полости с целью оценки состояния плевральных полостей и перикарда [45].

Уровень убедительности рекомендаций С (уровень достоверности доказательств — 5).

Комментарии: основной задачей первичного ультразвукового исследования является оценка состояния плевральных полостей и перикарда. Метод позволяет выявить минимальный объем жидкости, что невозможно обнаружить при рентгенологическом исследовании. Динамические ультразвуковые исследования направлены на выявление свободной или осумкованной жидкости в плевральных полостях и перикарде, оценку ее объема, локализацию и характер и своевременно проводить коррекцию хирургической тактики и лечения.

Рекомендуется у всех пациентов с травмой пищевода выполнять эзофагоскопию в целях точной диагностики имеющегося травматического дефекта (дефектов) стенки пищевода и определения тактики дальнейшего лечения [66].

Уровень убедительности рекомендаций С (уровень достоверности доказательств — 5).

Комментарии: эзофагоскопия — метод, который позволяет определить глубину и протяженность повреждения стенки пищевода. Эзофагоскопия для первичного подтверждения диагноза травмы пищевода возможна, но не является обязательным методом исследования, так как всякое повышение внутри пищеводного давления приводит к распространению инфекции по средостению, а инсуффляция воздуха при недренированных плевральных полостях чревата развитием напряженного пневмомедиастинума или пневмоторакса. При эзофагоскопии оценить истинный размер дефекта обычно не представляется возможным, поскольку происходит сброс воздуха через зону его повреждения. Определение расстояния нижнего края дефекта до пищеводно-желудочного перехода важно для выбора оперативного доступа и возможности фундопликации. При выполнении ЭГДС необходимо оценить возможности применения внутрипросветной ВАК-терапии или клипирования дефекта в стенке пищевода.

Рекомендуется у всех пациентов с травмой грудной клетки при проведении дифференциального диагноза между травмой бронхов и/или трахеи и травмой пищевода как потенциальными источниками эмфиземы околопищеводных тканей выполнение диагностической бронхоскопии [66].

Уровень убедительности рекомендаций С (уровень достоверности доказательств — 5).

Комментарии: в процессе дифференциальной диагностики при подозрении на повреждение пищевода большое значение имеет проведение бронхоскопии. Это связано с тем, что одним из симптомов, указывающих на повреждение органа, является подкожная эмфизема. Однако данный симптом может быть следствием повреждения трахеи, а также при травме других органов и заболеваниях. Бронхоскопия позволяет уточнить причину эмфиземы и установить локализацию повреждения в трахее.

Рекомендуется у всех пациентов с подозрением на травму пищевода выполнять компьютерную томографию органов грудной полости в качестве дополнительного метода исследования, позволяющего одновременно получить данные за потенциальные повреждения других анатомических структур [66].

Уровень убедительности рекомендаций С (уровень достоверности доказательств — 5).

Комментарии: компьютерная томография органов грудной полости является методом диагностики повреждений органов груди, в том числе и пищевода. Преимуществом метода является возможность одновременной визуализации изображения структур в изучаемом срезе в поперечной плоскости с их количественной обработкой по плотности, линейным размерам и объему различных областей, наличия и локализации инородных тел даже при наличии подкожной эмфиземы, пневмоторакса, выраженности подкожно-жирового слоя. Специальной подготовки для проведения рентгеновской компьютерной томографии шеи и груди не требуется. Стандартной укладкой является

положение на спине. Исследование начинают с продольной томограммы во фронтальной плоскости, далее выполняются поперечные срезы с уровня основания черепа до уровня диафрагмы. Для увеличения разрешающей способности метода применяется способ «усиления» изображения, основанный на внутривенном введении контрастных средств. Для оценки смещаемости содержимого плевральных полостей и дифференциальной диагностики внутри- и внелегочных скоплений КТ-срезы проводят при перемене положения тела больного. КТ не является ведущим методом первичной диагностики при травме пищевода, но в послеоперационном периоде дает важную информацию для выявления не дренируемых гнойных скоплений и оценки динамики воспалительного процесса в средостении.

## **2.5 Иные диагностические исследования**

Рекомендуется всем пациентам с закрытой травмой груди проведение осмотра в кратчайшие сроки с момента поступления врачом — торакальным хирургом, врачом — травматологом-ортопедом, врачом-хирургом (в зависимости от наличия соответствующих специалистов в медицинской организации) [45].

Уровень убедительности рекомендаций С (уровень достоверности доказательств — 5).

Рекомендуется всем пациентам с закрытой травмой груди консультация врача-терапевта и/или врача-кардиолога с целью дифференциальной диагностики при подозрении на ушиб сердца [45].

Уровень убедительности рекомендаций С (уровень достоверности доказательств — 5).

Рекомендуется всем пациентам с закрытой травмой груди консультация врача — травматолога-ортопеда с целью дифференциальной диагностики при подозрении на травматическое повреждение грудного отдела позвоночника [45].

Уровень убедительности рекомендаций С (уровень достоверности доказательств — 5).

Рекомендуется всем пациентам с закрытой травмой груди консультация врача-нейрохирурга с целью дифференциальной диагностики при подозрении на травматическое повреждение спинного мозга в грудном отделе позвоночного столба [45].

Уровень убедительности рекомендаций С (уровень достоверности доказательств — 5).

Рекомендуется всех пациентов при их единовременном поступлении делить на медицинские группы исходя из принципов медицинской сортировки, и планировать лечение согласно данному разделению [45].

Уровень убедительности рекомендаций С (уровень достоверности доказательств — 5).

Комментарии: к первой группе относятся пациенты в крайне тяжелом состоянии с нарушениями витальных функций. Наиболее вероятны повреждения сердца, крупных сосудов, корня легкого, тяжелая сочетанная травма. Пациенты должны быть немедленно доставлены в операционную, где одновременно с реанимационными мероприятиями проводятся все необходимые исследования — осмотр и выявление клинических симптомов повреждения, рентгенография, ЭКГ, УЗИ плевральной и брюшной полости, эхо-кардиография. Задача диагностического этапа сводится лишь к определению стороны преимущественного поражения, видов и, при сочетанной травме, последовательности операционных доступов. Следует помнить, что основная задача — как можно быстрее начать операцию и выполнить окончательную остановку кровотечения. Ко второй группе следует отнести пациентов в тяжелом состоянии, но без нарушения жизненно важных функций. Диагностику и интенсивную терапию следует проводить в противошоковой операционной или в противошоковой палате. Обследование включает только необходимый минимум: осмотр, КТ органов грудной полости, ЭКГ, УЗИ плевральной и органов брюшной полости, эхокардиография, плевральная пункция или дренирование по показаниям. Дальнейшее обследование проводится после операции и стабилизации состояния пациента. К третьей группе относятся пациенты в состоянии средней тяжести, без жизнеугрожающих нарушений, со стабильной гемодинамикой. Обследование их проводится в шоковой операционной или противошоковой палате и включает все необходимые исследования (осмотр, КТ органов грудной полости или рентгенография легких, ЭКГ, общий (клинический) анализ крови и мочи и биохимический анализ крови общетерапевтический, УЗИ плевральной и брюшной полости, эхокардиография, плевральная пункция или дренирование по показаниям, эндоскопия по показаниям, консультации специалистов). Четвертая группа — пациенты в удовлетворительном состоянии. В приемном отделении проводятся все клинические и инструментальные исследования.

Рекомендуется у всех пациентов, находящихся в стабильном состоянии, начинать осмотр с физикальных и неинвазивных инструментальных методов [45].

Уровень убедительности рекомендаций С (уровень достоверности доказательств — 5)

Комментарии: диагностические исследования, выполняемые в стационаре на фоне противошоковых мероприятий, должны отличаться высокой чувствительностью и достоверностью при минимальных временных затратах. Объем и последовательность диагностических исследований зависят от механизма травмы и тяжести состояния пациента.

Рекомендуется у всех пациентов проводить точную топоическую диагностику локализации не угрожающих жизни повреждений по окончании операций реанимационной направленности [45].

Уровень убедительности рекомендаций С (уровень достоверности доказательств — 5)

Комментарии: при нестабильной гемодинамике в первую очередь следует выявить и устранить нарушения функции внешнего дыхания и продолжающееся кровотечение. При критическом состоянии пациента допустима посиндромная диагностика и выполнение реанимационных мероприятий и хирургических операций, направленных на ликвидацию синдромов, которые в короткие сроки могут повлечь смерть пациента.

Рекомендуется у всех пациентов с подозрением на тяжелую ЗТГ проводить мониторинг функций жизненно важных систем организма с целью их контроля начиная с момента осмотра пациента до поступления в стационар, в зависимости от доступных возможностей и материально-технического оснащения [45].

Уровень убедительности рекомендаций С (уровень достоверности доказательств — 5).

Комментарии. Наиболее простые меры мониторинга включают следующие мероприятия.

1. Визуальная оценка: общее состояние пациента (удовлетворительное, средней тяжести, тяжелое, крайне тяжелое, агональное состояние, клиническая смерть), цвет кожных покровов, оценку дыхания (частота, глубина и т.д.). Обязательно измерение температуры тела.

2. Дыхательный мониторинг: наличие или отсутствие дыхания, проводится оценка дыхания, выслушиваются аускультативные шумы, при наличии пульсоксиметра — измеряется сатурация, при наличии кардиомонитора — постоянная пульсоксиметрия.

3. Гемодинамический мониторинг: определение пульса на лучевой артерии (при невозможности — на сонных артериях), неинвазивное измерение артериального давления, частота пульса (ударов в минуту в среднем) на пульсоксиметре. При наличии кардиомонитора, проводится мониторинг частоты сердечных сокращений (ЧСС), кривая ЭКГ, пульсоксиметрия, при необходимости — проводится катетеризация (обычно лучевой) артерии и проводится измерение инвазивного АД.

4. Нейромониторинг: оценка общего неврологического статуса, оценка уровня сознания в динамике.

Рекомендуется всем пациентам с тяжелой закрытой травмой органов грудной клетки на этапе стационарного лечения проведение расширенного мониторинга, включая

мониторирование электрокардиографических данных, неинвазивного измерения АД и ЧСС, сатурации (SpO<sub>2</sub>) с целью непрерывного мониторинга витальных функций [45].

Уровень убедительности рекомендаций С (уровень достоверности доказательств — 5).

Рекомендуется всем пациентам с тяжелой закрытой травмой органов грудной клетки на этапе стационарного лечения в условиях нестабильной гемодинамики и потребности в вазопрессорной поддержке проведение (при наличии соответствующего оснащения) инвазивного измерения АД [45].

Уровень убедительности рекомендаций С (уровень достоверности доказательств — 5).

Комментарии. Показания для проведения (начала) гемодинамического мониторинга:

- тяжелое заболевание или повреждение сердечно-сосудистой и дыхательной систем с выраженными функциональными нарушениями;
- возрастные функциональные нарушения одной и более систем органов;
- острая массивная кровопотеря травматического и хирургического генеза (> 2,5 л);
- сепсис;
- шок или тяжелая гиповолемия любого генеза;
- дыхательная недостаточность (PaO<sub>2</sub> < 60 мм рт.ст., SaO<sub>2</sub> < 90 % у пациента при спонтанном дыхании или PaO<sub>2</sub>/FiO<sub>2</sub> < 300 мм рт.ст. у пациента на искусственной вентиляции легких (ИВЛ));
- острое почечное повреждение (мочевина > 20 ммоль/л, креатинин > 200 мкмоль/л).

Уровень убедительности рекомендаций С (уровень достоверности доказательств — 5).

Рекомендуется у всех пациентов с проводимой ИВЛ и вазопрессорной поддержкой проведение мониторинга функции сердца (сердечного выброса) методом эхокардиографии, а также оценка тканевого потребления кислорода, чувствительности к инфузионной терапии и оценка отека тканей в поздней фазе (в зависимости от технического оснащения службы реанимации и интенсивной терапии) [45].

Уровень убедительности рекомендаций С (уровень достоверности доказательств — 5).

Комментарии: для более тяжелых пациентов, которым проводится ИВЛ и вазопрессорная поддержка, методом выбора является эхокардиографическая оценка функции сердца. Для пациентов в сознании, на спонтанном дыхании и с вазопрессорной поддержкой также рекомендуют тест с пассивным поднятием ног для оценки динамики изменения сердечного выброса. Необходим комплексный подход к мониторингу гемодинамики при интенсивной терапии критических состояний с оценкой среднего АД, ЦВД и центральной венозной сатурации (ScvO<sub>2</sub>). Обязательна оценка чувствительности к инфузионной терапии (тест с подъемом ног, динамические параметры); оценка сердечного выброса вместе с тканевым потреблением кислорода (S(c)vO<sub>2</sub>, артерио-венозная разница (Da-vO<sub>2</sub>)); оценка отека тканей в поздней фазе — индекс внесосудистой воды легких; достоверная оценка преднагрузки.

Рекомендуется у всех пациентов с закрытой травмой груди проведение дыхательного мониторинга в непрерывном режиме, включая (в зависимости от оснащения медицинской организации соответствующим оборудованием) все или некоторые (доступные для измерения) параметры и методы: пульсоксиметрию, определение парциального давления кислорода в мягких тканях (оксиметрию), капнографию, графический мониторинг механических свойств легких в процессе искусственной вентиляции легких, дыхательный объем, частоту дыхания, минутный объем вентиляции легких, пиковое давление в дыхательных путях, податливость легких (compliance) [45].

Уровень убедительности рекомендаций С (уровень достоверности доказательств — 5).

### **3. Лечение, включая медикаментозную и немедикаментозную терапии, диетотерапию, обезболивание, медицинские показания и противопоказания к применению методов лечения**

*Лечение пациентов с закрытой травмой груди подчиняется следующим принципам независимо от выбранной тактики:*

- *Восстановление и поддержание проходимости дыхательных путей.*
- *Устранение боли.*
- *Остановка кровотечения и восполнение кровопотери.*
- *Адекватное дренирование плевральной полости.*
- *Герметизация и стабилизация грудной стенки.*
- *Мероприятия, направленные на скорейшее расправление легкого.*
- *Инфузионная, антимикробная и симптоматическая терапия.*

Рекомендуется при оказании неотложной помощи при ЗТГ первоочередное внимание уделять проходимости дыхательных путей (с целью своевременной диагностики их обструкции или потенциальной обструкции), предотвращению аспирации

содержимым ротоглотки или трахеи, с целью повышению успешности оказания неотложной помощи [1,66].

Уровень убедительности рекомендаций С (уровень достоверности доказательств — 5).

Комментарии: на первое место при травме груди выступает восстановление проходимости дыхательных путей, что является одним из ключевых моментов оказания неотложной помощи. Самое главное — это правильно диагностировать обструкцию или потенциальную обструкцию дыхательных путей, устранить ее и поддерживать дыхание пациента. Никакая экстренная медицинская ситуация, кроме кардиопульмонального шока, не угрожает жизни так, как нарушение проходимости дыхательных путей. Неадекватное восстановление проходимости дыхательных путей, и как вследствие этого нарушение вентиляции легких, являются одной из основных предотвращаемых причин смерти в результате травмы. При начальной оценке тяжести состояния и оказании помощи пациенту с тяжелой закрытой травмой груди проводят восстановление проходимости дыхательных путей, далее восстановление дыхания и кровообращения (АВС-метод: дыхательные пути, дыхание, кровотечение). При оказании неотложной помощи пациенту, получившему травму, нужно использовать системный подход, в котором основное внимание уделяется дыхательным путям. Если обнаружены какие-либо нарушения проходимости, нужно немедленно их устранить. Поэтому необходимо уметь правильно оценивать, восстанавливать и поддерживать проходимость дыхательных путей, обеспечивая тем самым адекватную вентиляцию и оксигенацию легких.

Рекомендуется у всех пациентов с острой дыхательной недостаточностью, вызванной закрытой травмой грудной клетки, принимать меры по эвакуации патологического объема в грудной полости (при его наличии) [45].

Уровень убедительности рекомендаций С (уровень достоверности доказательств — 5).

Рекомендуется у всех пациентов с острой дыхательной недостаточностью, вызванной закрытой травмой грудной клетки, последовательно увеличивать степень инвазивности дыхательной поддержки [45].

Уровень убедительности рекомендаций С (уровень достоверности доказательств — 5).

Комментарии: примером увеличения инвазивности является переход от инсуффляции кислорода к высокопоточной, далее к неинвазивной ИВЛ, интубации и инвазивной ИВЛ.

Рекомендуется у всех пациентов с закрытой травмой груди в целях успешного проведения ранней трахеостомии руководствоваться следующими показаниями к ней [45]:



1. необходимость вентиляции > 3 суток;
2. тяжесть травмы > больше 45 баллов (ISS);
3. ЧМТ (уровень сознания — кома).

Уровень убедительности рекомендаций С (уровень достоверности доказательств — 5).

Комментарии: длительное стояние эндотрахеальной трубки может повлечь за собой развитие тяжелых осложнений со стороны гортани и трахеи. В ряде исследований показано, что ранняя трахеостомия ведет к уменьшению частоты случаев НП, продолжительности ИВЛ и длительности пребывания в ОРИТ [89]. Среди прочих преимуществ трахеостомии следует отметить больший комфорт для больного, облегчение мероприятий сестринского ухода (санации дыхательных путей и гигиены полости рта), психологический комфорт и другие.

Рекомендуется проведение пациентам антибиотикопрофилактики при установке плеврального дренажа цефалоспоридами первого — второго поколения длительностью не более 24 часов для снижения частоты инфекционных осложнений [90].

Уровень убедительности рекомендаций В (уровень достоверности доказательств — 1).

Комментарии: введение антибиотиков дольше 24 часов не уменьшает риск развития инфекции области хирургического вмешательства, но способствует селекции резистентных штаммов.

Рекомендуется пациентам с закрытой травмой груди, получающим антибактериальную терапию, регулярно выполнять микробиологическое (культуральное) исследование крови и патологического отделяемого на стерильность с определением антибиотикочувствительности с целью коррекции антибактериальной терапии [45].

Уровень убедительности рекомендаций С (уровень достоверности доказательств — 5).

Комментарии: назначение корректной антибактериальной терапии неотделимо от полноценного микробиологического мониторинга, основная функция которого — оценка этиологических факторов возникновения инфекционно-воспалительных осложнений. Помимо этого реализация мониторинга позволяет решать и другие важные задачи: проводить адекватную антибактериальную терапию у пациентов; оценивать частоту колонизации пациентов и контаминации объектов внешней среды различными микроорганизмами, в том числе имеющими эпидемиологическое значение; выявлять штаммы, получившие приоритетное распространение в конкретной медицинской организации, оценивать микробный пейзаж учреждения в целом и его подразделений;

прогнозировать развитие эпидемиологической ситуации по данным заболеваниям (осложнениям).

Рекомендуется всем пациентам с закрытой травмой груди назначение адекватной анальгезии (на выбор лечащего и/или дежурного врача, а также врача-анестезиолога-реаниматолога): нестероидные противовоспалительные препараты, препараты для местной анестезии и иные лекарственные препараты, за исключением опиоидов [45].

Уровень убедительности рекомендаций С (уровень достоверности доказательств — 5).

Рекомендуется у всех пациентов приоритетно принимать меры по устранению различных жизнеугрожающих повреждений тела, которые целесообразно рассматривать как доминирующие [91,92].

Уровень убедительности рекомендаций С (уровень достоверности доказательств — 5).

Комментарии: к мерам по устранению жизнеугрожающих повреждений анатомической области груди (в соответствии с тактикой многоэтапного хирургического лечения) относятся остановка внутриплеврального, легочного и других кровотечений и восстановление эффективности внешнего дыхания (дренирование плевральной полости при напряженном пневмотораксе, ИВЛ при реберном клапане, лечебно-диагностическая бронхоскопия при аспирационном синдроме и т. п.), реанимационная торакотомия при остановке сердца, ушивание разрывов трахеи и крупных бронхов. Наиболее часто они сочетаются с лапаротомией по поводу разрывов паренхиматозных и полых органов, внешней фиксации переломов костей таза, декомпрессивной трепанацией черепа при внутричерепных гематомах и т. д. Эти вмешательства производятся параллельно или в соответствии с тяжестью каждого повреждения: от более тяжелых и опасных к менее тяжелым и опасным. Остальные повреждения устраняются после стабилизации витальных функций в соответствии с этим же принципом в срочном или отсроченном порядке.

### Переломы ребер

Рекомендуется у всех пациентов с множественными переломами ребер и болевым синдромом, не купируемым анальгетиками, применять следующие методы обезболивания (на выбор лечащего и/или дежурного врача): блокада межреберных нервов, местная анестезия области перелома, паравертебральные блокады на грудном уровне, общее обезболивание, эпидуральная анестезия [93–95].

Уровень убедительности рекомендаций С (уровень достоверности доказательств — 2).

Комментарии: первым и основным направлением лечения в стационаре должно быть обезболивание, т.к. оно позволяет поддерживать адекватную вентиляцию,

эффективный кашель и заниматься дыхательными упражнениями. В качестве мероприятия быстрой помощи предпочтение следует отдать широко распространенному внутривенному введению нестероидных противовоспалительных препаратов, хотя их побочные эффекты являются основной причиной их преждевременной отмены. В большинстве рандомизированных контролируемых испытаний показаны преимущества эпидуральной анестезии в купировании боли, в снижении частоты нозокомиальной пневмонии, в уменьшении длительности пребывания в ОРИТ и в стационаре в целом и длительности ИВЛ.

Не рекомендуется тугое бинтование грудной клетки у пациентов с переломами ребер по причине неэффективности данного метода [96].

Уровень убедительности рекомендаций С (уровень достоверности доказательств — 5).

Комментарии: тугое бинтование грудной клетки при переломе ребер противопоказано, так как оно приводит к резкому ограничению ее подвижности, усиливает гиповентиляцию легких и создает условия для развития пневмонии.

Рекомендуется у всех пациентов с болевым синдромом, связанным с неконсолидированными переломами ребер, выполнение хирургического лечения (остеосинтеза) с целью улучшения качества жизни [96].

Уровень убедительности рекомендаций С (уровень достоверности доказательств — 5).

Рекомендуется у пациентов с переломами задних отделов ребер, расположенных в труднодоступных анатомических зонах, применять технологию интрамедуллярной фиксации [97].

Уровень убедительности рекомендаций В (уровень достоверности доказательств — 3).

Рекомендуется у всех пациентов при выполнении остеосинтеза ребер использование видеоторакоскопии для контроля внутривисцеральных повреждений и стабильности гемостаза [141].

Уровень убедительности рекомендаций В (уровень достоверности доказательств — 3).

Комментарии: торакопорт необходимо вводить в зоне проведения остеосинтеза.

Флотирующие переломы ребер (реберный клапан)

Рекомендуется у всех пациентов выполнение хирургической фиксации (остеосинтеза) флотирующих переломов ребер путем торакокопии при наличии

соответствующей возможности в целях нормализации функции дыхания и соответствующего предотвращения / купирования проявлений дыхательной недостаточности [99–101].

Уровень убедительности рекомендаций С (уровень достоверности доказательств — 5).

Комментарии: в настоящее время считается целесообразным выполнение хирургической фиксации флотирующих переломов без торакотомии. Для этого рекомендуется использовать задний паравертебральный доступ, видеоассистированную торакоскопию через мини-доступ с сохранением мышц. Преимуществом является отсутствие рассечения травмированных мягких тканей, снижение риска раневых гнойно-воспалительных осложнений и осложнений, связанных с длительной ИВЛ. Методика позволяет достичь удовлетворительной стабилизации реберного каркаса, даже при двустороннем переломе ребер с флотацией грудинно-реберного сегмента, обеспечивает ранний перевод больного на самостоятельное дыхание, дает возможность ранней активизации, уменьшает количество осложнений и легочных осложнений, сокращает сроки пребывания в реанимационном отделении и стационарного лечения.

Рекомендуется у пациентов с множественными переломами ребер, сопровождающихся парадоксальным дыханием и декомпенсированной дыхательной недостаточностью ( $SpO_2 < 90\%$ ) перевод пациента на ИВЛ [45].

Уровень убедительности рекомендаций С (уровень достоверности доказательств — 5).

Рекомендуется у пациентов с множественными переломами ребер, сопровождающихся парадоксальным дыханием и декомпенсированной дыхательной недостаточностью ( $SpO_2 < 90\%$ ), а также напряженном пневмотораксе перед переводом на ИВЛ проводить пункцию или дренирование плевральной полости [45].

Уровень убедительности рекомендаций С (уровень достоверности доказательств — 5).

Комментарии: при соблюдении этого правила вероятность смещения средостения значительно снижается.

#### Перелом грудины

Не рекомендуется у всех пациентов хирургическое лечение (остеосинтез) переломов грудины по причине избыточности данных мер, за исключением случаев неэффективности консервативного лечения и выраженного смещения частей грудины с захождением отломков друг за друга [1].

Уровень убедительности рекомендаций С (уровень достоверности доказательств — 5).

Комментарии: несмотря на серьезность перелома грудины, он не требует какого-либо специального лечения, за исключением обезболивающей терапии [1].

Рекомендуется у всех пациентов с болевым синдромом, связанным с неконсолидированными переломами грудины, выполнение хирургического лечения (остеосинтеза) с целью улучшения качества жизни [96].

Уровень убедительности рекомендаций С (уровень достоверности доказательств — 5).

#### Травматическая асфиксия

Рекомендуется у всех пациентов с травматической асфиксией, вызванной закрытой травмой грудной клетки, принимать следующий комплекс мер: восстановление проходимости дыхательных путей, обезболивание, кислородная терапия, а также меры по лечению сопутствующих повреждений грудной клетки, в частности гемопневмоторакса, реберного клапана, ушиба сердца и легких [96].

Уровень убедительности рекомендаций С (уровень достоверности доказательств — 5).

#### Пневмоторакс

Рекомендуется у всех пациентов устранение пневмоторакса путем дренирования плевральной полости, за исключением случаев пневмоторакса незначительного объема без признаков дыхательной недостаточности [44].

Уровень убедительности рекомендаций С (уровень достоверности доказательств — 5).

Комментарии: место дренирования зависит от данных полипозиционной рентгенографии или КТ органов грудной полости. При отсутствии плевральных сращений устанавливается дренаж диаметром не менее 5 мм через II межреберье по срединно-ключичной линии или в т.н. «безопасном» треугольнике, который ограничен спереди и сверху краем большой грудной мышцы, сзади - краем широчайшей мышцы спины, снизу - горизонтальной линией, проведенной через сосок (4-е межреберье между передней и средней подмышечными линиями). [25,45]. Дренирование плевральной полости может быть пассивным (с подводным клапаном по G. Vulau, с банкой Боброва и др.) и активным (аспирационным). Для аспирации используются электрические отсасыватели (желательно, с возможностью создания дозированного разряжения до 30-40 мм водяного столба). При

стойком открытом внутреннем пневмотораксе из-за сохраняющейся негерметичности легкого целесообразно чередование пассивного дренирования с активным.

Рекомендуется у всех пациентов с клапанным пневмотораксом выполнение экстренной декомпрессии путем торакоцентеза и дренирования плевральной полости в целях расправления коллабированного легкого и устранения пневмоторакса, а также устранения (в случае ее наличия) либо профилактики (при ее отсутствии) острой дыхательной недостаточности [44].

Уровень убедительности рекомендаций С (уровень достоверности доказательств — 5).

Рекомендуется у всех пациентов при напряженном пневмотораксе, не устранимом установкой дренажных трубок большого (до 12 мм) диаметра, в том числе с использованием дополнительных нижних дренажей, выполнение экстренной торакотомии с целью устранения (в случае ее наличия) либо профилактики (при ее отсутствии) острой дыхательной недостаточности [25,45].

Уровень убедительности рекомендаций С (уровень достоверности доказательств — 5).

Рекомендуется у всех пациентов удаление плевральных дренажей через 1-2 суток после прекращения поступления по ним воздуха и экссудата при полном расправлении легкого. [25,45].

Уровень убедительности рекомендаций С (уровень достоверности доказательств — 5)

Рекомендуется хирургическое устранение простого травматического пневмоторакса у всех пациентов при сохранении негерметичности и отсутствии расправления легкого [26].

Уровень убедительности рекомендаций С (уровень достоверности доказательств — 5).

Рекомендуется у всех пациентов при невозможности добиться аэроза и полного расправления легкого в течение 1-2 суток выполнение лечебно-диагностической видеоторакоскопии с целью герметизации легкого, а также устранения (в случае ее наличия) либо профилактики (при ее отсутствии) острой дыхательной недостаточности [25,45].

Уровень убедительности рекомендаций С (уровень достоверности доказательств — 5).

Комментарии: при несвоевременном расправлении легкого возможно формирование острой и хронической эмпиемы плевры, а также ригидного легкого.

#### Гемоторакс

Рекомендуется выполнять плевральную пункцию с удалением крови или дренирование плевральной полости всем пациентам с гемотораксом (в том числе свернувшимся), за исключением пациентов, имеющих показания к экстренному оперативному вмешательству [45,87].

Уровень убедительности рекомендаций С (уровень достоверности доказательств — 5).

Комментарии: ранняя эвакуация крови из плевральной полости является основным средством профилактики возникновения фиброторакса и эмпиемы плевры, а также создания оптимальных условий для дренирования плевральной полости и расправления легкого. Рекомендуется установка дренажа не более 28 Fr, так как это не увеличивает успешность эвакуации гемоторакса, но приводит к усилению болевого синдрома.

Рекомендуется у всех пациентов с гемотораксом (в том числе свернувшимся) удаление дренажа только при отсутствии сброса воздуха, рентгенологических признаков свернувшегося гемоторакса и экссудации менее 200 мл/день [45,103].

Уровень убедительности рекомендаций С (уровень достоверности доказательств — 5).

Рекомендуется пациентам, у которых по данным рентгенографии нет затемнений в реберно-диафрагмальном угле, или тех, у кого объем свернувшегося гемоторакса менее 300 мл, после дренирования проводить консервативное лечение [45,104].

Уровень убедительности рекомендаций С (уровень достоверности доказательств — 5).

Рекомендуется при сохраняющемся свернувшемся гемотораксе объемом более 300 мл на фоне дренирования интраоперационная ликвидация свернувшегося гемоторакса [45,87,104].

Уровень убедительности рекомендаций С (уровень достоверности доказательств — 5).

Комментарии. Целями хирургического вмешательства по поводу свернувшегося гемоторакса являются: (1) эвакуация крови и сгустков и (2) освобождение участков припаянного легкого. VATS, нежели торакотомия, является гораздо более распространенной первоначальной методикой интраоперационной ревизии удаления гемоторакса, дренирования плевральной полости. Когда дренаж не эвакуирует

гемоторакс, варианты лечения включают в себя установку второго дренажа, хирургическое вмешательство (ВАТС/торакотомия) или внутриплевральную фибринолитическую терапию. Хирургическое лечение эффективнее чем установка второго дренажа в плевральную полость и внутриплевральная фибринолитическая терапия.

Рекомендуется у всех пациентов в стабильном состоянии с сохраняющимся гемотораксом на фоне дренирования в первые 3-7 дней ВАТС-эвакуация гемоторакса [104,143].

Уровень убедительности рекомендаций С (уровень достоверности доказательств — 4).

Комментарии: показано, что ВАТС, выполненная в первые 3-7 дней после травмы, позволяет успешно эвакуировать сгусток, уменьшают частоту выполнения торакотомии и осложнений, в том числе и эмпиемы плевры, и сокращает продолжительность госпитализации пациента. В более поздние сроки торакотомный доступ является предпочтительным.

Рекомендуется для пациентов со свернувшимся гемотораксом, не переносящих хирургического лечения, проведение внутриплевральной фибринолитической терапии [8].

Уровень убедительности рекомендаций С (уровень достоверности доказательств — 5).

Комментарии. Фибринолитическая терапия является альтернативным вариантом лечения свернувшегося гемоторакса с приемлемой частотой успеха. ВАТС показана в случаях сохраняющегося свернувшегося гемоторакса, если дренирование и эндоплевральный фибринолиз не привели к его разрешению. Фибринолитическая терапия может использоваться для улучшения дренирования подострых (от 6 до 13 дней) локализованных или экссудативных сборов, особенно у пациентов, у которых риск торакотомии является значительным.

Рекомендуется у всех пациентов с внутриплевральным кровотечением из сосудов грудной стенки, разрывами легкого и диафрагмы выполнение торакоскопического вмешательства по причине меньшей инвазивности в сравнении с торакотомией и сопоставимыми возможностями (при наличии соответствующего оснащения и опыта оперирующего хирурга) [70].

Уровень убедительности рекомендаций С (уровень достоверности доказательств — 5).

Комментарии: при закрытой травме грудной клетки торакоскопически можно выполнить все те же виды операций, что и при ранениях: остановку кровотечения из поврежденных сосудов грудной стенки, ушивание разрывов легкого и диафрагмы.



Наиболее частым источником внутриплеврального кровотечения при закрытой травме являются межреберные сосуды. Для остановки такого кровотечения следует использовать наиболее быстро осуществимые способы — например, наложение перикостальных швов (дистальнее и проксимальнее места кровотечения), прижимающего межреберный сосудистый пучок к ребру. Ошибкой следует считать попытки выделить кровоточащий сосуд, клипировать его и т.д., так как это приводит к неоправданной кровопотере и потере времени. Ушивание разрывов (или вторичных ранений осколками ребер) легкого с целью уменьшения длительности односторонней вентиляции, которая может оказать крайне негативное влияние на состояние пациента, следует выполнять максимально быстрым и простым способом: прошиванием раневого канала сшивающим аппаратом, клиновидной резекцией разможенного участка легкого и т.д. В данной ситуации ошибкой следует считать более сложные способы, применяемые в плановой торакальной хирургии.

Иная травма легкого (легких), травма крупных бронхов, трахеи (грудного отдела)

Рекомендуется у всех пациентов при выявлении в ходе лечебно-диагностической видеоторакоскопии не диагностированного ранее разрыва трахеи и/или крупных бронхов проведение конверсии (выполнение «традиционной» торакотомии) с целью ушивания поврежденных структур традиционным способом и герметизации указанных структура также устранения (в случае ее наличия) либо профилактики (при ее отсутствии) острой дыхательной недостаточности. [25,45].

Уровень убедительности рекомендаций С (уровень достоверности доказательств — 5).

Рекомендуется при разрывах одного из главных бронхов использование отдельной легочной интубации с целью компенсации дыхательной функции пациента при помощи аппарата ИВЛ, предупреждения заброса крови в непораженное легкое, в том числе при наличии бронхо-плевральной фистулы [25,45].

Уровень убедительности рекомендаций С (уровень достоверности доказательств — 5).

Травма диафрагмы

Не рекомендуется проводить специфические мероприятия или действия по поводу повреждения диафрагмы при ЗТГ в рамках неотложной помощи вне медицинской организации, так как травма диафрагмы или ее отсутствие на догоспитальном этапе не могут быть достоверно диагностированы [26].

Уровень убедительности рекомендаций С (уровень достоверности доказательств — 5).

Рекомендуется выполнение хирургического лечения у всех пациентов с диагностированной травмой диафрагмы в целях предотвращения (устранения)

компрессии легкого органами брюшной полости, а также ущемления самих органов брюшной полости и профилактики в дальнейшем диафрагмальных грыж [105,106].

Уровень убедительности рекомендаций С (уровень достоверности доказательств — 4).

Комментарии: в хирургическом стационаре установленный диагноз разрыва диафрагмы должен считаться основанием для выполнения неотложной операции в связи с дыхательной недостаточностью за счет компрессии лёгкого переместившимися в плевральную полость органами брюшной полости, также в связи с опасностью ущемления и некроза этих органов брюшной полости. Выявление дефекта диафрагмы следует считать основанием для установления высокой вероятности ущемления органов брюшной полости. Кроме того, неликвидированные дефекты диафрагмы, как правило, приводят к образованию диафрагмальной грыжи [55,97]. Выраженную симптоматику со стороны сердечно-сосудистой системы нельзя расценивать как абсолютное противопоказание к оперативному лечению. Она может быть вызвана выходом органов брюшной полости через дефект в диафрагме (рефлекторное влияние, непосредственное сдавление) и требует лишь кратковременной подготовки к операции. Целью операции является устранение компрессионного синдрома (возвращение органов брюшной полости в их естественные анатомические условия) и ликвидация дефекта диафрагмы [107].

Рекомендуется у всех пациентов с травматическим повреждением диафрагмы выбор в качестве оперативного доступа торакотомии на стороне повреждения с учетом других возможных клинических обстоятельств, которые могут быть ведущими [57].

Уровень убедительности рекомендаций С (уровень достоверности доказательств — 5).

Комментарии: если ЗТГ является изолированной или доминирующей, то при диагностированном разрыве диафрагмы необходимо предпринять торакотомию на стороне повреждения. В таких ситуациях показанием к экстренной и неотложной торакотомии могут выступать в первую очередь другие жизнеугрожающие патологические состояния: профузное внутриплевральное кровотечение, быстро нарастающий пневмоторакс, подозрение на ранение сердца и крупных сосудов, продолжающееся внутриплевральное кровотечение с объемом кровопотери 300 мл/ч и более, некупируемый клапанный пневмоторакс, открытый пневмоторакс с массивным повреждением легкого, ранение пищевода [108].

Рекомендуется у всех пациентов с диагностированным травматическим повреждением правого купола диафрагмы выполнение торакотомии, в том числе в виде перехода экстренной лапаротомии на данное вмешательство, с целью устранения описанного повреждения, не возможного при использовании абдоминального доступа [108].

Уровень убедительности рекомендаций С (уровень достоверности доказательств — 4).

Рекомендуется у пациентов с диагностированным травматическим повреждением диафрагмы и исключенной другой внутригрудной патологией выполнять боковую торакотомию в VII или VIII межреберье [57,109].

Уровень убедительности рекомендаций С (уровень достоверности доказательств — 5).

Рекомендуется у пациентов с травматическим повреждением диафрагмы при обнаружении некротизированной петли кишки или стенки желудка с целью предотвращения осложнений придерживаться следующего алгоритма действий: погружение пораженного органа в брюшную полость; ликвидация дефекта диафрагмы; санирование и дренирование плевральной полости; ушивание торакотомной раны; переход на лапаротомию [60,144].

Уровень убедительности рекомендаций С (уровень достоверности доказательств — 5).

Рекомендуется у всех пациентов с травматическим разрывом диафрагмы его ушивание П-образными швами нерассасывающейся нитью, по возможности с созданием дубликатуры из местных тканей [108].

Уровень убедительности рекомендаций С (уровень достоверности доказательств — 4).

Не рекомендуется рутинное применение торакоскопии у пациентов с целью закрытия повреждения диафрагмы, локализуемого на перикардальном уровне, по причине значительной технической сложности и длительности подобного вмешательства [60,145].

Уровень убедительности рекомендаций С (уровень достоверности доказательств — 5).

Комментарии: при подтвержденном диагнозе повреждения диафрагмы у пациентов в стабильном состоянии, а также при наличии у хирурга достаточного опыта, можно рассмотреть возможность видеоассистированной торакоскопии. Однако даже в этом случае закрытие повреждения, локализуемого на перикардальном уровне, весьма проблематично [60].

#### Травма пищевода (грудного отдела)

Рекомендуется консервативное лечение (исключение питания через рот, антибактериальная терапия, инфузионная терапия) у пациентов с непроникающими

повреждениями пищевода и отсутствием гнойного процесса в клетчатке шеи и средостения, с затеканием контрастного средства не более чем на 1 см при условии широкого сообщения образовавшейся полости в околопищеводной клетчатке с просветом пищевода, легко опорожняющейся в просвет пищевода [44].

Уровень убедительности рекомендаций С (уровень достоверности доказательств — 5).

Комментарии: в среднем консервативное лечение непроникающих повреждений пищевода продолжается 4-6 дней. Отсутствие эффекта от проводимой терапии, тем более прогрессирование воспалительных изменений является показанием к оперативному лечению.

Рекомендуется зондовое питание всем пациентам с разрывами верхнегрудного отделов пищевода [44].

Уровень убедительности рекомендаций С (уровень достоверности доказательств — 5).

Рекомендуется оперативное лечение пациентам с травмой пищевода, у которых при рентгенологическом обследовании выявлено затекание контрастного средства в область средостения на протяжении более чем 1 см [44].

Уровень убедительности рекомендаций С (уровень достоверности доказательств — 5).

Рекомендуется трансцервикальная медиастинотомия (чресшейная медиастинотомия) как оперативный доступ у пациентов с травмами верхнегрудного отдела пищевода для ушивания дефекта пищевода, дренирования средостения, а также при повреждениях среднегрудного отдела пищевода в случаях ограничения объема хирургического вмешательства дренированием средостения [44].

Уровень убедительности рекомендаций С (уровень достоверности доказательств — 5).

Комментарии: в зависимости от стороны повреждения пищевода осуществляются левосторонний, правосторонний или двусторонний доступы (при множественных повреждениях пищевода).

Рекомендуется трансплевральный доступ (торакотомия) как оперативный доступ у пациентов при необходимости как ушивания разрывов грудного отдела пищевода, так и для его резекции в случае его тотального поражения [44].

Уровень убедительности рекомендаций С (уровень достоверности доказательств — 5).

Рекомендуется лапаротомия как оперативный доступ у пациентов при разрывах нижнегрудного и абдоминального отделов пищевода для ушивания дефектов пищевода и дренирования средостения [44].

Уровень убедительности рекомендаций С (уровень достоверности доказательств — 5).

Рекомендуется фундопликация при проведении хирургического лечения всем пациентам с разрывами нижнегрудного отдела пищевода [44].

Уровень убедительности рекомендаций С (уровень достоверности доказательств — 5).

Комментарии: у пациентов с подобными травматическими повреждениями наблюдается заброс желудочного содержимого через дефект стенки пищевода в средостение, плевральные полости, что значительно осложняет лечение этой группы пациентов и требует проведения фундопликации.

Рекомендуется абдомиоцервикальный доступ как предпочтительный у пациентов в случаях невозможности сохранения органа (гигантские одиночные или множественные разрывы грудного отдела пищевода, сопровождающиеся некрозом его стенки) [44].

Уровень убедительности рекомендаций С (уровень достоверности доказательств — 5).

Комментарии: наличие гнойного медиастинита и эмпиемы плевры не является противопоказанием к данной операции.

Рекомендуется проведение эндоскопического лечения травматических повреждений (клипирования дефектов стенки пищевода и его стентирования) только при наличии соответствующего опыта хирурга и малых размерах дефекта (по причине малой исследованности данных методик) [20].

Уровень убедительности рекомендаций С (уровень достоверности доказательств — 5).

Рекомендуется у всех пациентов, перенесших перфорацию пищевода, удаление гастростомы не ранее чем через 3 месяца с момента повреждения пищевода, при отсутствии затеков за контуры пищевода в условиях рентгенологического контрастного исследования [44].

Уровень убедительности рекомендаций С (уровень достоверности доказательств — 5).

Рекомендуется у всех пациентов, перенесших перфорацию пищевода, удаление гастростомы не ранее чем через 6-12 месяцев с момента повреждения пищевода, в

условиях наличия ложного хода (затека) в средостение) по результатам рентгенологического контрастного исследования пищевода [44].

Уровень убедительности рекомендаций С (уровень достоверности доказательств — 5).

Рекомендуется у всех пациентов, перенесших перфорацию пищевода и имеющих функционирующий желудочный свищ на месте удаленной гастростомы, закрытие указанного свища не ранее, чем через 6 месяцев с момента травмы пищевода [44].

Уровень убедительности рекомендаций С (уровень достоверности доказательств — 5).

Травма иных органов грудной полости

Травма грудного лимфатического протока

Рекомендуется у всех пациентов с травмой грудного лимфатического протока и продолжающейся хилореей дренирование плевральных полостей при помощи плеврального дренажа либо плевральных пункций (на выбор лечащего врача) [52].

Уровень убедительности рекомендаций С (уровень достоверности доказательств — 5).

Комментарии: частота плевральных пункций зависит от темпа накопления хилуса, проявления признаков дыхательной недостаточности и нарушения сердечной деятельности вследствие сдавления легкого, смещения средостения, перегиба крупных вен. Иногда пункцию плевральной полости приходится производить срочно, по жизненным показаниям. Предпочтение следует отдавать дренированию плевры и наладить постоянную аспирацию с разрежением 14,7—19,6 кПа (150—200 мм вод. ст.). Наличие подобного дренажа позволяет не только полностью удалить скопившийся хилус, но осуществлять ежедневный мониторинг количества теряемой жидкости. Кроме этого, дренирование позволяет более эффективно выполнить реаэрацию коллабированного легкого.

Рекомендуется у всех пациентов с травматическим хилотораксом руководствоваться при планировании необходимости оперативного вмешательства наличием или отсутствием следующих показаний: примерная стабильность количества теряемого хилуса в течение 2-3 недель; начинающееся истощение пациента [52].

Уровень убедительности рекомендаций С (уровень достоверности доказательств — 5).

Рекомендуется у всех пациентов с травмой грудного лимфатического протока и продолжающейся хилореей при затруднениях и/или противопоказаниях к наружному дренированию наложение плевроперитонеального шунта [52].

Уровень убедительности рекомендаций С (уровень достоверности доказательств — 5).

Комментарии: альтернативой наружного дренирования является плевроперитонеальный шунт. Он показан пациентам, которые из-за тяжести общего состояния не могут перенести более инвазивную хирургическую процедуру, а хилорея сохраняется, несмотря на консервативную терапию [110,111]. По хирургической технике постановка шунта аналогична простому дренированию плевральной полости. Она также может уменьшить потери питательных веществ, жидкости и клеток по сравнению с наружным дренированием. Пациентам объясняют необходимость периодически промывать шунт. В 10% шунт может облитерироваться фибрином, что вынуждает его переставлять. Сброс жидкости в брюшную полость приводит к возникновению хилезного асцита, который не создает существенных проблем.

Рекомендуется у всех пациентов с травмой грудного лимфатического протока и продолжающейся хилореей при наличии торакального дренажа и общей ослабленности пациента с высоким риском хирургического вмешательства выполнение плевродеза [52].

Уровень убедительности рекомендаций С (уровень достоверности доказательств — 5).

Комментарии: альтернативным методом, уменьшающим хилоторакс, является плевродез. При наличии торакального дренажа это можно осуществить через его просвет. Химический плевродез показан при упорном хилотораксе у ослабленных пациентов, у которых риск хирургического вмешательства крайне высокий. У других пациентов, подвергшихся хирургическому лечению, химический плевродез как компонент операции, также может применяться интраоперационно после перевязки грудного протока.

Не рекомендуется электрокоагуляция и использование электроножа у всех пациентов как основной метод рассечения и соединения тканей грудного лимфатического протока по причине часто развивающейся хилореи в зоне вмешательства [44].

Уровень убедительности рекомендаций С (уровень достоверности доказательств — 5).

Рекомендуется у всех пациентов с травматическим хилотораксом при проведении оперативного вмешательства принимать меры к устранению хилореи и облитерации плевральной полости [112].

Уровень убедительности рекомендаций С (уровень достоверности доказательств — 4).

Рекомендуется у всех пациентов применять торакоскопические методы лечения травмы грудного лимфатического протока при наличии соответствующей квалификации персонала и оснащения, за исключением случаев наличия абсолютных показаний к торакотомии [113–115].

Уровень убедительности рекомендаций С (уровень достоверности доказательств — 4).

Комментарии: торакоскопические операции на грудном лимфатическом протоке в настоящее время сравнивались по возможностям с открытыми вмешательствами (торакотомиями), однако связаны с меньшей травматизацией тканей.

#### **4. Медицинская реабилитация и санаторно-курортное лечение, медицинские показания и противопоказания к применению методов медицинской реабилитации, в том числе основанных на использовании природных лечебных факторов**

Рекомендуется всем пациентам с диагнозом ЗТГ проводить реабилитацию, ориентируясь на общие принципы реабилитации пациентов после проведенных хирургических вмешательств с целью улучшения качества жизни в дальнейшем [116].

Уровень убедительности рекомендаций С (уровень достоверности доказательств — 5).

Комментарии. Методы реабилитации пациентов с травмой грудной клетки, находящихся без сознания и находящихся на ИВЛ, значительно отличаются от реабилитации пациентов, которые находятся в сознании и дышат спонтанно. Целями реабилитации этих пациентов являются предотвращение респираторных осложнений и тромбоза глубоких вен. Респираторные методики комбинируются в зависимости от общего состояния пациента и типа травмы (односторонний или двусторонний серийный перелом ребер, грудная заслонка, ушиб легкого, плевральный выпот, травма бронхов). Своевременное применение ранней реабилитации предотвращает появление ранних (ателектаз легких, бронхопневмония) и поздних осложнений (нагноение гематомы, эмпиема) [116].

##### **Первый этап реабилитации**

Рекомендуется у всех пациентов при планировании и проведении хирургического лечения следовать протоколам fast-track rehabilitation («быстрый путь») и ERAS — enhanced recovery after surgery («усиленное восстановление после операции») [117–119].

Уровень убедительности рекомендаций С (уровень достоверности доказательств — 5).



Комментарии: в указанные протоколы входят мероприятия по информированию и подготовке пациента к операции, отказ от рутинного использования инвазивных процедур без доказанной эффективности (механическая очистка кишечника, предоперационное голодание), комплексное обезболивание, специализированные протоколы проведения анестезиологического пособия, отказ от рутинного использования катетеров и дренажей, ранняя мобилизация пациентов с первых-вторых послеоперационных суток (активизация и вертикализация).

Рекомендуется у всех пациентов раннее начало восстановительного лечения, направленного на восстановление объема движений в оперированной части тела, восстановление тонуса и увеличение силы мышц, профилактику кардио-респираторных нарушений в целях улучшения функциональных результатов после операций в торакальной хирургии [117].

Уровень убедительности рекомендаций С (уровень достоверности доказательств — 5).

Рекомендуется проведение всем пациентам с закрытой травмой груди мультимодального купирования болевого синдрома в раннем послеоперационном периоде для улучшения результатов лечения и качества жизни пациента [117].

Уровень убедительности рекомендаций С (уровень достоверности доказательств — 5).

Комментарии: По данным Международной ассоциации по изучению боли, боль является не только многогранным синдромом, но и фактором риска развития осложнений, связанных с травмой грудной клетки. Наличие боли может ухудшить дыхательные экскурсии, нарушая вентиляционную функцию, усугубляя нарушения механики дыхания, вызванное воспалением и возможным ушибом, уже имеющимся у пациента с тупой травмой [120]. Кроме того, поверхностное дыхание нарушает дренажную функцию бронхов, вызывает задержку легочного секрета, дополнительно подавляет кашлевой рефлекс. Кашлевой рефлекс, подавленный болью, приводит к ателектазу и повышает риск развития пневмонии. Недостаточное обезболивание пациента с тупой травмой грудной клетки приводит к снижению эластичности легких, несоответствию вентиляции и перфузии, гипоксемии и респираторному дистресс-синдрому [121,122]. Неадекватный контроль боли может привести к недостаточному сну, недоеданию, психологическому стрессу, депрессии, возбуждению, длительному выздоровлению и ограничению нормальной повседневной активности [123,124]. Боль без лечения может иметь неблагоприятные последствия для гемодинамической стабильности, желудочно-кишечной системы и функций почек и может привести к таким состояниям, как тахикардия и гиперкоагуляция [125–127]. Своевременное и адекватное обезболивание при травме грудной клетки не только снижает количество осложнений, но также сокращает сроки госпитализации и затраты на лечение [128,129].

Рекомендуется всем пациентам проведение ЛФК с целью реабилитации [117].

Уровень убедительности рекомендаций С (уровень достоверности доказательств — 5).

#### Второй этап реабилитации

Рекомендуется у всех пациентов выполнение комплексов ЛФК по 15–30 минут в день до 5 раз в неделю с постепенным увеличением длительности нагрузок после проведения хирургического лечения по поводу закрытых травм груди, аэробные нагрузки длительностью до 150 минут в неделю по рекомендации специалиста для оптимизации восстановления физической формы и улучшения качества жизни пациента [119].

Уровень убедительности рекомендаций С (уровень достоверности доказательств — 5).

#### Третий этап реабилитации

Рекомендуется у всех пациентов с диагнозом ЗТГ, в послеоперационном периоде, рекомендовано применение комплексной программы, включающей поддержание активного образа жизни, стабильной массы тела и регулярные занятия ЛФК (аэробные нагрузки низкой интенсивности с постепенным увеличением до аэробной нагрузки умеренной интенсивности) с целью улучшения кардиореспираторной выносливости и качества жизни [119].

Уровень убедительности рекомендаций С (уровень достоверности доказательств — 5).

Комментарии. Физиотерапевтическое лечение пациентов с ЗТГ — это область клинической практики, которая требует дальнейшего изучения и научного обоснования. Небольшое количество доступных исследований низкого или среднего качества поддерживает использование таких вмешательств, как ранняя мобилизация и вертикализация, функциональная активность в постели и вне ее, упражнения на глубокое дыхание и с положительным давлением на выдохе, активный кашель и способствующие этому физиотерапевтические процедуры для снижения частоты осложнений и сокращения сроков стационарного лечения [130].

Рекомендуется у всех пациентов проведение медицинского массажа в целях улучшения качества жизни, уменьшения болевого синдрома и слабости [117].

Уровень убедительности рекомендаций С (уровень достоверности доказательств — 5).

## **5. Профилактика и диспансерное наблюдение, медицинские показания и противопоказания к применению методов профилактики**

### **Закрытая травма груди в целом**

Рекомендуется у всех пациентов с закрытой травмой груди, имеющих лабораторно выявленную анемию, вести диагностический поиск в отношении гемоторакса и/или выраженной травматической потери крови, а у пациентов с лейкоцитозом — в отношении развивающихся гнойно-воспалительных осложнений [44].

Уровень убедительности рекомендаций С (уровень достоверности доказательств — 5).

Рекомендуется всем пациентам в целях профилактики нозокомиальной пневмонии в период стационарного лечения подбор курса (курсов) выбор рациональной антибиотикопрофилактики в соответствии с данными микробиологического исследования, включая антибиотикорезистентность и видовой состав потенциальных патогенов, а также с учетом аллергологического анамнеза пациента [45].

Уровень убедительности рекомендаций С (уровень достоверности доказательств — 5).

### **Травма диафрагмы**

Рекомендуется амбулаторный осмотр всех пациентов с травмой диафрагмы при ЗТГ у врача-хирурга амбулаторного звена в течение 1 месяца с выполнением контрольной рентгенографии грудной клетки перед возобновлением трудовой деятельности [44].

Уровень убедительности рекомендаций С (уровень достоверности доказательств — 5).

Комментарии: специфических профилактических мероприятий, позволяющих избежать повреждения диафрагмы при закрытой травме груди и/или живота, не существует. Речь может идти только о профилактике посттравматических диафрагмальных грыж, которые могут возникать в случае небольших и незамеченных разрывов диафрагмы в отдаленные сроки после ЗТГ. После хирургического вмешательства по поводу разрыва диафрагмы требуется наблюдение хирургом поликлиники в течение 1 месяца с выполнением контрольной рентгенографии грудной клетки перед возобновлением трудовой деятельности. Это связано с тем, что незамеченные или недостаточно ушитые дефекты диафрагмы могут приводить к образованию диафрагмальной грыжи.

### **Травма пищевода (грудного отдела)**

Рекомендуется у всех пациентов, перенесших перфорацию пищевода, назначать следующие меры по профилактике повторной перфорации и иных осложнений [44]:

- динамическое наблюдение врача-хирурга.
- прием механически обработанной пищи дробно, малыми порциями;
- рентгеноскопия пищевода с контрастированием бария сульфатом\*\* через 1 месяц после выписки из стационара;
- при продолжающейся дисфагии — диагностическая фиброгастроскопия.

Уровень убедительности рекомендаций С (уровень достоверности доказательств — 5).

## **6. Организация оказания медицинской помощи**

### **Закрытая травма груди в целом**

Все специалисты, оказывающие первую помощь как на догоспитальном, так и на госпитальном этапе, должны знать признаки обструкции дыхательных путей и владеть навыками поддержания дыхания пациента, обеспечивая при этом защиту шейного отдела позвоночника. Возможность успешного восстановления проходимости дыхательных путей увеличивается при наличии специального оборудования и навыков для его правильного и безопасного использования. На всех уровнях (догоспитальном, госпитальном) должны быть обеспечены гарантированные возможности для безопасного проведения манипуляций по восстановлению проходимости дыхательных путей (например, эндотрахеальная интубация, коникотомия, трахеостомия). Эти манипуляции считаются обязательными для бригад скорой медицинской помощи (СМП), что подразумевает предоставление готового к работе оборудования вне зависимости от места нахождения пациента (на догоспитальном этапе, в хирургических или в травматологических отделениях стационара). Необходимое оборудование должно храниться в специальных наборах в каждом отделении. Гарантии безопасности также подразумевают, что персонал, осуществляющий различные манипуляции, хорошо обучен для их успешного выполнения с минимальным количеством осложнений. Сюда входят навыки, полученные во время основного обучения (школы профессионального обучения врачей и среднего медперсонала), и последующее образование должно способствовать сохранению этих навыков. Учитывая возможные осложнения при проведении восстановления проходимости дыхательных путей на догоспитальном этапе (например, при эзофагеальной интубации), необходимо иметь инструменты для контроля правильности постановки эндотрахеальной трубки, где бы ни проводилась эндотрахеальная интубация.

В целях успешного оказания помощи всем пациентам в ходе диагностики сочетанных повреждений грудной клетки в травмоцентре необходимо учитывать следующие особенности таких повреждений и выстраивать работу с их учетом [131]:

- необходимость обследования пациентов в условиях противошоковой операционной;
- дефицит времени;
- приоритет лучевых и инструментальных методов исследования;
- необходимость использования шкал оценки тяжести повреждений и состояния;
- мультидисциплинарность, необходимость привлечения широкого круга исследований и специалистов;
- уточнение и корректировка диагноза в процессе лечения.

Противошоковая операционная является ключевым подразделением травмоцентра (Приказ Минздрава РФ от 15.11.2012 г. № 927н «Об утверждении Порядка оказания медицинской помощи пострадавшим с сочетанными, множественными и изолированными травмами, сопровождающимися шоком»), куда пациент доставляется, минуя приемное отделение, после предварительного оповещения службой скорой помощи. Такая операционная круглосуточно находится в режиме ожидания и не предназначена для проведения как неотложных, так и плановых общехирургических оперативных вмешательств. В состав мультидисциплинарной дежурной бригады входят врач — хирург, врач — травматолог-ортопед, врач — анестезиолог-реаниматолог, врач-нейрохирург, врач — сердечно-сосудистый хирург, эндовидеохирург. В противошоковой операционной в неотложном порядке осуществляются врачебные осмотры, катетеризация центральной вены и мочевого пузыря, при необходимости — интубация трахеи и ИВЛ, выполняются взятие проб крови и мочи для лабораторных исследований, ЭКГ, УЗИ поддиафрагмальных пространств, плевральных синусов, полости малого таза и перикарда (FAST — Focused assessment with sonography for trauma) на предмет обнаружения жидкости, обзорная рентгенография поврежденных частей тела, проводятся эндоскопические исследования, инвазивные диагностические мероприятия, экстренные и срочные оперативные вмешательства, а также мониторинг функциональных показателей в процессе купирования травматического шока [131].

Оказание медицинской помощи должно быть организовано таким образом, чтобы при поступлении всех пациентов без сознания при определении тяжести и характера повреждений максимальный объем диагностических мероприятий проводился по принципу вызова «на себя», а противошоковые операционные и палаты были обустроены и эксплуатировались таким образом, чтобы сконцентрировать в них либо в зоне быстрой доступности максимальное количество имеющейся в наличии диагностической аппаратуры.

## Переломы ребер

Пациентам с одиночными неосложненными переломами ребер должна быть оказана специализированная хирургическая помощь на амбулаторно-поликлиническом этапе врачом хирургом или врачом травматологом-ортопедом.

В связи с тем, что переломы ребер могут быть компонентом ЗТГ или сочетанной травмы, маршрутизация таких пациентов может определяться тяжестью сочетанной травмы и общего состояния пациента, а также возможностями оказания специализированной торакальной хирургической помощи в экстренном порядке.

При экстренной госпитализации пациентов в лечебное учреждение 1 уровня специализированная хирургическая помощь должна быть оказана врачом-хирургом.

После стабилизации состояния пациента и выведения его из шока по показаниям необходима быстрая транспортировка в многопрофильный стационар более высокого уровня (травмоцентр 1 или 2 уровня), в составе которого есть торакальное хирургическое отделение.

При наличии других повреждений опорно-двигательной системы ведение пациента осуществляется совместно с врачом травматологом-ортопедом [132].

Показания для госпитализации в медицинскую организацию [19,21,133]:

А: госпитализация в хирургическое или травматологическое (предпочтительнее) отделение:

- 1) перелом трех и более ребер;
- 2) переломы 1-го и 2-го ребер;
- 3) наличие тяжелых и сочетанных повреждений (травм);
- 4) наличие выраженной и/или декомпенсированной сопутствующей патологии, включая таковую у пациентов пожилого возраста, а также при риске декомпенсации такой патологии;

Б: госпитализация в ОРИТ: множественные и сочетанные переломы ребер, в том числе у пациентов с выраженной и/или декомпенсированной сопутствующей патологией, а также при риске декомпенсации такой патологии.

## Флотирующие переломы ребер (реберный клапан)

Пациенты с множественными и флотирующими переломами ребер должны быть госпитализированы в торакальное хирургическое отделение для хирургической

стабилизации каркаса грудной клетки, а также в связи с риском внутригрудных осложнений и дыхательной недостаточности.

### Травма диафрагмы

В связи с тем, что повреждение диафрагмы является компонентом ЗТГ или сочетанной травмы, маршрутизация таких пациентов должна определяться тяжестью сочетанной травмы и общего состояния пациента, а также возможностями оказания специализированной торакальной хирургической помощи в экстренном порядке.

Специализированная хирургическая помощь в экстренном порядке может быть оказана в травмцентре 1-2 уровня. Оперативное вмешательство по поводу повреждения диафрагмы может быть произведено врачом-хирургом, выполняющим экстренную операцию по поводу закрытой травмы груди/живота при наличии других показаний.

Если состояние пациента с закрытой травмой груди стабильное, показаний к экстренной операции (лапаротомии или торакотомии) нет, то оперативное вмешательство по поводу разрыва диафрагмы может носить отсроченный характер (в течение первых 12 часов от поступления) и для его выполнения должен быть привлечен врач-хирург торакальный либо пострадавший должен быть эвакуирован на следующий этап оказания специализированной помощи — в многопрофильный стационар, имеющий отделение торакальной хирургии [134].

### Травма пищевода

Оказание медицинской помощи всем пациентам с травмой пищевода требует условий специализированных отделений торакальной хирургии и/или специализированных стационаров, и только при отсутствии такой возможности оправдано ее оказание в хирургических отделениях и/или стационарах общего профиля.

Один из методов профилактики травм пищевода, доступный практикующему врачу — информирование населения о возможных причинах травмы пищевода и опасности применения методов самолечения из-за развивающихся тяжелых осложнений, необходимости незамедлительного обращения за медицинской помощью.

Также необходимо обучение и повышение квалификации специалистов (врачей-эндоскопистов, врачей — анестезиологов-реаниматологов, врачей-хирургов,), направленное на изучение клинических проявлений, диагностику и лечение повреждений пищевода.

Оба рассматриваемых метода являются вопросами скорее сферы организации здравоохранения, чем практической торакальной хирургии.

### Показания к выписке пациентов с закрытой травмой груди

Стабилизация общего состояния, клинико-рентгенологическое улучшение.

## **7. Дополнительная информация (в том числе факторы, влияющие на исход заболевания или состояния)**

Прогноз при неосложнённых переломах 1-2 ребер благоприятен. Сращение происходит через 3-4 недели. Полное сращение грудины наступает через 5-6 недель.

При переломе 3-х и более ребер, двусторонних переломах и экстраторакальных повреждениях значительно возрастает риск осложнений и летального исхода [19,21,133]. При переломах более 6 ребер летальность достигает 15% [135]. Флотирующие переломы ребер являются наиболее угрожающим для жизни состоянием в связи с развитием тяжёлых осложнений (флотация средостения, дыхательная и сердечно-сосудистая недостаточность, плевропульмональный и травматический шок). Даже при условии своевременного и адекватного лечения летальность варьирует от 25 % до 39 %, в том числе и за счет тяжести сопутствующих повреждений [6,22,44,132]. Летальность выше у пациентов старше 45 лет [136,137].

При изолированной травме диафрагмы прогноз после оперативного лечения благоприятный. При сочетанной травме прогноз определяется тяжестью сопутствующих повреждений. Летальность в этом случае колеблется от 5 до 30% [37–40].

### **Критерии оценки качества медицинской помощи**

<b>№</b>	<b>Критерии качества</b>	<b>Оценка выполнения (да/нет)</b>
1.	Выполнен сбор жалоб и анамнеза пациентам с закрытой травмой груди.	Да/нет
2.	Выполнено физикальное обследование пациентам с закрытой травмой груди.	Да/нет
3.	Выполнена компьютерная томография органов грудной полости и/или рентгенография легких пациентам с закрытой травмой груди.	Да/нет
4.	Выполнено хирургическое лечение пациентам с закрытой травмой груди при наличии медицинских показаний и отсутствии противопоказаний.	Да/нет
5.	Выполнена рациональная антибиотикопрофилактика нозокомиальной пневмонии в период стационарного лечения пациентов с закрытой травмой груди.	Да/нет



## Список литературы

1. ATLS Subcommittee, American College of Surgeons' Committee on Trauma, International ATLS working group. Advanced trauma life support (ATLS®): student course manual. The tenth edition. Chicago, IL: American College of Surgeons, 2018. 391 p.
2. Ganie F.A., Lone H., Lone G.N., Wani M.L., Singh S., Dar A.M., Wani N.-U.-D., Wani S.N., Nazeer N.-U. Lung contusion: A clinico-pathological entity with unpredictable clinical course. // *Bulletin of emergency and trauma*. 2013. Vol. 1. P. 7–16.
3. Bingol-Kologlu M., Fedakar M., Yagmurlu A., Fitoz S., Dindar H., Gokcora I.H. Tracheobronchial rupture due to blunt chest trauma: Report of a case. // *Surgery today*. 2006. Vol. 36. P. 823–826.
4. Robinson C.L.N. The management of chylothorax // *The Annals of Thoracic Surgery*. Elsevier BV, 1985. Vol. 39, № 1. P. 90–95.
5. Willich E. Trauma and hemorrhage of the thymus // *The thymus*. Springer Berlin Heidelberg, 1992. P. 205–208.
6. Velmahos G.C., Vassiliu P., Chan L.S., Murray J.A., Berne T.V., Demetriades D. Influence of flail chest on outcome among patients with severe thoracic cage trauma. // *International surgery*. 2002. Vol. 87. P. 240–244.
7. Абакумов А.М. Травматический свернувшийся гемоторакс (диагностика и лечение): Автореф. Дис. ... канд. Мед. Наук: 14.00.27. Москва, 2004. P. 28.
8. Дружкин С.Г. Выбор тактики хирургического лечения при свернувшемся гемотораксе : Автореферат дис. ... Кандидата медицинских наук : 14.01.17. Ярославль: Нац. медико-хирург. центр им. Н.И. Пирогова, 2016. P. 23.
9. O'Connor J.V., Kufera J.A., Kerns T.J., Stein D.M., Ho S., Dischinger P.C., Scalea T.M. Crash and occupant predictors of pulmonary contusion. // *The Journal of trauma*. 2009. Vol. 66. P. 1091–1095.
10. Coughlin T.A., Ng J.W.G., Rollins K.E., Forward D.P., Ollivere B.J. Management of rib fractures in traumatic flail chest: A meta-analysis of randomised controlled trials. // *The bone & joint journal*. 2016. Vol. 98-B. P. 1119–1125.
11. Horst K., Andruszkow H., Weber C.D., Pishnamaz M., Herren C., Zhi Q., Knobe M., Lefering R., Hildebrand F., Pape H.-C. Thoracic trauma now and then: A 10 year experience from 16,773 severely injured patients. // *PloS one*. 2017. Vol. 12. P. e0186712.
12. O'Connor J.V., Adamski J. The diagnosis and treatment of non-cardiac thoracic trauma. // *Journal of the Royal Army Medical Corps*. 2010. Vol. 156. P. 5–14.
13. Mizushima Y., Hiraide A., Shimazu T., Yoshioka T., Sugimoto H. Changes in contused lung volume and oxygenation in patients with pulmonary parenchymal injury after blunt chest trauma. // *The American journal of emergency medicine*. 2000. Vol. 18. P. 385–389.
14. Bradley M., Okoye O., DuBose J., Inaba K., Demetriades D., Scalea T., O'Connor J., Menaker J., Morales C., Shiflett T., Brown C. Risk factors for post-traumatic pneumonia in patients with retained haemothorax: Results of a prospective, observational AAST study. // *Injury*. 2013. Vol. 44. P. 1159–1164.
15. Shemmeri E., Vallières E. Blunt tracheobronchial trauma. // *Thoracic surgery clinics*. 2018. Vol. 28. P. 429–434.

16. Melo E.L.A., Menezes M.R. de, Cerri G.G. Abdominal gunshot wounds: Multi-detector-row CT findings compared with laparotomy: A prospective study. // *Emergency radiology*. 2012. Vol. 19. P. 35–41.
17. Berardoni N.E., Kopelman T.R., O'Neill P.J., August D.L., Vail S.J., Pieri P.G., Singer Pressman M.A. Use of computed tomography in the initial evaluation of anterior abdominal stab wounds. // *American journal of surgery*. 2011. Vol. 202. P. 690-5; discussion 695-6.
18. Б.а. Резолюция XXVII пленума хирургов республики беларусь и республиканской научно-практической конференции «актуальные вопросы неотложной хирургии» по совершенствованию оказания лечебной помощи при травме груди. 2016. P. 8.
19. Freixinet J., Beltrán J., Rodríguez P.M., Juliá G., Hussein M., Gil R., Herrero J. Indicadores de gravedad en los traumatismos torácicos // *Archivos de bronconeumologia*. 2008. Vol. 44. P. 257–262.
20. Pearson's thoracic and esophageal surgery. 3rd ed. / ed. Patterson G.A., Cooper J.D., Deslauriers J., Lerut A.E.M.R., Luketich J.D., Rice T.W. Churchill Livingstone, 2008. Vol. 1-2. P. 2714.
21. Liman S.T., Kuzucu A., Tastede A.I., Ulasan G.N., Topcu S. Chest injury due to blunt trauma. // *European journal of cardio-thoracic surgery : official journal of the European Association for Cardio-thoracic Surgery*. 2003. Vol. 23. P. 374–378.
22. Gunduz M., Unlugenc H., Ozalevli M., Inanoglu K., Akman H. A comparative study of continuous positive airway pressure (CPAP) and intermittent positive pressure ventilation (IPPV) in patients with flail chest. // *Emergency medicine journal : EMJ*. 2005. Vol. 22. P. 325–329.
23. Marini J.J., Wheeler A.P. Critical care medicine: The essentials. Hagerstown, MD: Lippincott Williams & Wilkins, 2006. P. 580.
24. Myers J.W., Tannehill-Jones R., Neighbors M. Principles of pathophysiology and emergency medical care. Albany, N.Y.: Delmar Thomson Learning, 2002. P. 480.
25. Цыбуляк Г.Н. Частная хирургия механических повреждений. СПб.: Гиппократ, 2011. P. 571.
26. Freixinet Gilart J., Hernández Rodríguez H., Martínez Vallina P., Moreno Balsalobre R., Rodríguez Suárez P., SEPAR. Guidelines for the diagnosis and treatment of thoracic traumatism. // *Archivos de bronconeumologia*. 2011. Vol. 47. P. 41–49.
27. Бисенков Л.Н., Кочергаев О.В. Диагностика и лечение ушибов легких при закрытых сочетанных травмах груди // *Грудная и сердечно-сосудистая хирургия*. 1998. № 3. P. 43–47.
28. Chou Y.-P., Lin H.-L., Wu T.-C. Video-assisted thoracoscopic surgery for retained hemothorax in blunt chest trauma. // *Current opinion in pulmonary medicine*. 2015. Vol. 21. P. 393–398.
29. Дзодзуашвили К.К. Особенности лечения пострадавших с сочетанными повреждениями груди и плечевого пояса: Автореф. Дис. ... канд.мед. Наук: 14.00.27, 14.00.22. СанктПетербург, 2009. P. 23.

30. Bader A., Rahman U., Morris M., McCormack J.E., Huang E.C., Zawin M., Vosswinkel J.A., Jawa R.S. Pulmonary contusions in the elderly after blunt trauma: Incidence and outcomes. // *The Journal of surgical research*. 2018. Vol. 230. P. 110–116.
31. Elmali M., Baydin A., Nural M.S., Arslan B., Ceyhan M., Gürmen N. Lung parenchymal injury and its frequency in blunt thoracic trauma: The diagnostic value of chest radiography and thoracic CT. // *Diagnostic and interventional radiology (Ankara, Turkey)*. 2007. Vol. 13. P. 179–182.
32. Bary M.A., Branscheid D., Mertzlufft F., Beshay M. Long term management of thoracic trauma in a high frequency trauma center: What have we learned? // *Journal of the Egyptian Society of Cardio-Thoracic Surgery*. Springer Science; Business Media LLC, 2018. Vol. 26, № 1. P. 73–81.
33. Huber S., Biberthaler P., Delhey P., Trentzsch H., Winter H., Griensven M. van, Lefering R., Huber-Wagner S., Trauma Register D.G.U. Predictors of poor outcomes after significant chest trauma in multiply injured patients: A retrospective analysis from the german trauma registry (trauma register DGU®). // *Scandinavian journal of trauma, resuscitation and emergency medicine*. 2014. Vol. 22. P. 52.
34. Zreik N.H., Francis I., Ray A., Rogers B.A., Ricketts D.M. Blunt chest trauma: Soft tissue injury in the thorax. // *British journal of hospital medicine (London, England : 2005)*. 2016. Vol. 77. P. 78–83.
35. Misao T., Yoshikawa T., Aoe M., Iga N., Furukawa M., Suezawa T., Tago M. Bronchial and cardiac ruptures due to blunt trauma. // *General thoracic and cardiovascular surgery*. 2011. Vol. 59. P. 216–219.
36. Cheaito A., Tillou A., Lewis C., Cryer H. Traumatic bronchial injury. // *International journal of surgery case reports*. 2016. Vol. 27. P. 172–175.
37. Abdellatif W., Chow B., Hamid S., Khorshed D., Khosa F., Nicolaou S., Murray N. Unravelling the mysteries of traumatic diaphragmatic injury: An up-to-date review. // *Canadian Association of Radiologists journal = Journal l'Association canadienne des radiologistes*. 2020. Vol. 71. P. 313–321.
38. Thiam O., Konate I., Gueye M.L., Toure A.O., Seck M., Cisse M., Diop B., Dirie E.S., Ka O., Thiam M., Dieng M., Dia A., Toure C.T. Traumatic diaphragmatic injuries: Epidemiological, diagnostic and therapeutic aspects. // *SpringerPlus*. 2016. Vol. 5. P. 1614.
39. Iadicola D., Branca M., Lupo M., Grutta E.M., Mandalà S., Cocorullo G., Mirabella A. Double traumatic diaphragmatic injury: A case report. // *International journal of surgery case reports*. 2019. Vol. 61. P. 82–85.
40. Al-Thani H., Jabbour G., El-Menyar A., Abdelrahman H., Peralta R., Zarour A. Descriptive analysis of right and left-sided traumatic diaphragmatic injuries; case series from a single institution. // *Bulletin of emergency and trauma*. 2018. Vol. 6. P. 16–25.
41. Carter B.N., Giuseffi J., Felson B. Traumatic diaphragmatic hernia. // *The American journal of roentgenology and radium therapy*. 1951. Vol. 65. P. 56–72.
42. Baloyiannis I., Kouritas V.K., Karagiannis K., Spyridakis M., Efthimiou M. Isolated right diaphragmatic rupture following blunt trauma. // *General thoracic and cardiovascular surgery*. 2011. Vol. 59. P. 760–762.
43. Куприянов П.А. Современные проблемы грудной хирургии. Л.: Речь, 1954. P. 451.

44. Вагнер Е.А. Хирургия повреждений груди. М.: Медицина, 1981. Р. 288.
45. Тулупов А.Н. Тяжелая сочетанная травма: Руководство для врачей. СПб.: Издательство «РА «Русский ювелир»», 2015. Р. 314.
46. Ковальчук В.И., Сазонов К.Н., Сулиманов Р.А., Козак А.Р. Хирургическая тактика при свернувшемся посттравматическом гемотораксе // Сочетанная травма и травматический шок. Л., 1988. Р. 122–125.
47. Moore E.E., Malangoni M.A., Cogbill T.H., Shackford S.R., Champion H.R., Jurkovich G.J., McAninch J.W., Trafton P.G. Organ injury scaling. IV: Thoracic vascular, lung, cardiac, and diaphragm. // The Journal of trauma. 1994. Vol. 36. Р. 299–300.
48. RuDusky B.M. Classification of myocardial contusion and blunt cardiac trauma. // Angiology. 2007. Vol. 58. Р. 610–613.
49. Grimes O.F. Traumatic injuries of the diaphragm. Diaphragmatic hernia. // American journal of surgery. 1974. Vol. 128. Р. 175–181.
50. Brombart M.M. La radiologie clinique de l'oesophage. Paris: Masson, 1956. Р. 466.
51. DeMeester T.R., Lafontaine E. The pleura // Surgery of the chest, 5th ed. / ed. Sabiston D.C., Spencer F.C. Philadelphia: W.B. Saunders, 1990. Р. 444--497.
52. Перельман М.И., Юсупов И.А., Седова Т.Н. Хирургия грудного протока. М.: Медицина, 1984. Р. 133.
53. Жестков К.Г., Барский Б.В., Воскресенский О.В. Мини-инвазивная хирургия в лечении флотирующих переломов ребер // Тихоокеанский медицинский журнал. 2006. № 1. Р. 62–66.
54. Вишневский А.А., Рудаков С.С., Миланов Н.О. Хирургия грудной стенки: руководство. М.: Видар, 2005. Р. 312.
55. Торакальная хирургия: Руководство для врачей / ed. Бисенков Л.Н. СПб.: ЭЛБИ-СПб, 2004. Р. 928.
56. Барский Б.В. Метод мини-инвазивной фиксации флотирующих переломов ребер (экспериментально-клиническое исследование): Автореф. Дис. ... канд. Мед. наук. Москва, 2007. Р. 26.
57. Петровский Б.В., Каншин Н.Н., Николаев Н.О. Хирургия диафрагмы. Л.: Медицина, 1966. Р. 336.
58. Shorr R.M., Crittenden M., Indeck M., Hartunian S.L., Rodriguez A. Blunt thoracic trauma. Analysis of 515 patients. // Annals of surgery. 1987. Vol. 206. Р. 200–205.
59. Williams M., Carlin A.M., Tyburski J.G., Blocksom J.M., Harvey E.H., Steffes C.P., Wilson R.F. Predictors of mortality in patients with traumatic diaphragmatic rupture and associated thoracic and/or abdominal injuries. // The American surgeon. 2004. Vol. 70. Р. 157-62; discussion 162-3.
60. Freeman R.K., Al-Dossari G., Hutcheson K.A., Huber L., Jessen M.E., Meyer D.M., Wait M.A., DiMaio J.M. Indications for using video-assisted thoracoscopic surgery to diagnose diaphragmatic injuries after penetrating chest trauma. // The Annals of thoracic surgery. 2001. Vol. 72. Р. 342–347.
61. Абакумов М.М., Ермолова И.В., Погодина А.Н. Диагностика и лечение разрывов диафрагмы // Хирургия. Журнал им. Н.И. Пирогова. 2000. № 7. Р. 28–33.

62. Mahamid A., Peleg K., Givon A., Alfici R., Olsha O., Group I.T., Ashkenazi I. Blunt traumatic diaphragmatic injury: A diagnostic enigma with potential surgical pitfalls. // *The American journal of emergency medicine*. 2017. Vol. 35. P. 214–217.
63. Rizoli S.B., Brennenman F.D., Boulanger B.R., Maggisano R. Blunt diaphragmatic and thoracic aortic rupture: An emerging injury complex. // *The Annals of thoracic surgery*. 1994. Vol. 58. P. 1404–1408.
64. Kuźdzał J., Asamura H., Detterbeck F.C., Goldstraw P., Lerut A., Lerut T., Thomas P., Treasure T., Medycyna Praktyczna, European Society of Thoracic Surgeons. ESTS textbook of thoracic surgery: Vol. 2. Medycyna Praktyczna, 2014. P. 897–905.
65. Schild H.H., Strunk H., Weber W., Stoerckel S., Doll G., Hein K., Weitz M. Pulmonary contusion: CT vs plain radiograms. // *Journal of computer assisted tomography*. 1989. Vol. 13. P. 417–420.
66. Феличано Д.В., Маттокс К.Л., Мур Э.Е. Травма. В 3 томах. Том 2 / ed. Якимов Л.А., Матвеев Н.Л. М.: Издательство Панфилова; Бином. Лаборатория знаний, 2013. P. 736.
67. Хирургия тяжелых сочетанных повреждений: атлас / ed. Парфенов В.Е., Тулупов А.Н. СПб.: ЭЛБИ-СПб, 2018. P. 458.
68. Клиническая хирургия. В 3 т. Том 1: Национальное руководство / ed. Савельев В.С., Кириенко А.И. М.: ГЭОТАР-Медиа, 2008. P. 864.
69. Lim B.L., Teo L.T., Chiu M.T., Asinas-Tan M.L., Seow E. Traumatic diaphragmatic injuries: A retrospective review of a 12-year experience at a tertiary trauma centre. // *Singapore medical journal*. 2017. Vol. 58. P. 595–600.
70. Сигал Е.И., Жестков К.Г., Бурмистров М.В., Пикин О.В. Торакоскопическая хирургия. М.: Авторский тираж, 2012. P. 352.
71. Mancini A., Duramé A., Barbois S., Abba J., Ageron F.-X., Arvieux C. Relevance of early CT scan diagnosis of blunt diaphragmatic injury: A retrospective analysis from the northern french alps emergency network. // *Journal of visceral surgery*. 2019. Vol. 156. P. 3–9.
72. Dreizin D., Bergquist P.J., Taner A.T., Bodanapally U.K., Tirada N., Munera F. Evolving concepts in MDCT diagnosis of penetrating diaphragmatic injury. // *Emergency radiology*. 2015. Vol. 22. P. 149–156.
73. Patlas M.N., Leung V.A., Romano L., Gagliardi N., Ponticiello G., Scaglione M. Diaphragmatic injuries: Why do we struggle to detect them? // *La Radiologia medica*. 2015. Vol. 120. P. 12–20.
74. Turmak M., Deniz M.A., Özmen C.A., Aslan A. Evaluation of the multi-slice computed tomography outcomes in diaphragmatic injuries related to penetrating and blunt trauma. // *Clinical imaging*. 2018. Vol. 47. P. 65–73.
75. Lee J.Y., Sul Y.H., Ye J.B., Ko S.J., Choi J.H., Kim J.S. Right-sided diaphragmatic rupture in a poly traumatized patient. // *Annals of surgical treatment and research*. 2018. Vol. 94. P. 342–345.
76. Leung V.A., Patlas M.N., Reid S., Coates A., Nicolaou S. Imaging of traumatic diaphragmatic rupture: Evaluation of diagnostic accuracy at a level 1 trauma centre. // *Canadian Association of Radiologists journal = Journal l'Association canadienne des radiologistes*. 2015. Vol. 66. P. 310–317.

77. Blaivas M., Lyon M., Duggal S. A prospective comparison of supine chest radiography and bedside ultrasound for the diagnosis of traumatic pneumothorax. // *Academic emergency medicine : official journal of the Society for Academic Emergency Medicine*. 2005. Vol. 12. P. 844–849.
78. Ku B.S., Fields J.M., Carr B., Everett W.W., Gracias V.H., Dean A.J. Clinician-performed bedside ultrasound for the diagnosis of traumatic pneumothorax. // *The western journal of emergency medicine*. 2013. Vol. 14. P. 103–108.
79. Афончиков В.С. Эндоскопическая диагностика и респираторная терапия бронхолегочных осложнений у пациентов с сочетанной шокогенной травмой: Автореф. Дис. ... Канд. Мед. наук. СПб., 2004. P. 22.
80. Тулупов А.Н., Луфт В.М., Синенченко Г.И., Лапицкий А.В., Тания С.Ш. Ранние энтеральные инфузии в комплексном лечении тяжелой сочетанной травмы груди // *Вестник хирургии им. И.И. Грекова*. 2014. № 5. P. 48–53.
81. Omert L., Yeane W.W., Protetch J. Efficacy of thoracic computerized tomography in blunt chest trauma. // *The American surgeon*. 2001. Vol. 67. P. 660–664.
82. Henry M., Arnold T., Harvey J., Pleural Diseases Group B.T.S. Standards of Care Committee. BTS guidelines for the management of spontaneous pneumothorax. // *Thorax*. 2003. Vol. 58 Suppl 2. P. ii39–ii52.
83. Baumann M.H., Strange C., Heffner J.E., Light R., Kirby T.J., Klein J., Luketich J.D., Panacek E.A., Sahn S.A., Group A.A.C.P.P.C. Management of spontaneous pneumothorax: An american college of chest physicians delphi consensus statement. // *Chest*. 2001. Vol. 119. P. 590–602.
84. Velmahos G.C., Demetriades D., Chan L., Tatevossian R., Cornwell E.E., Yassa N., Murray J.A., Asensio J.A., Berne T.V. Predicting the need for thoracoscopic evacuation of residual traumatic hemothorax: Chest radiograph is insufficient. // *The Journal of trauma*. 1999. Vol. 46. P. 65–70.
85. Rodriguez R.M., Canseco K., Baumann B.M., Mower W.R., Langdorf M.I., Medak A.J., Anglin D.R., Hendey G.W., Addo N., Nishijima D., Raja A.S. Pneumothorax and hemothorax in the era of frequent chest computed tomography for the evaluation of adult patients with blunt trauma. // *Annals of emergency medicine*. 2019. Vol. 73. P. 58–65.
86. Rocco M., Carbone I., Morelli A., Bertolotti L., Rossi S., Vitale M., Montini L., Passariello R., Pietropaoli P. Diagnostic accuracy of bedside ultrasonography in the ICU: Feasibility of detecting pulmonary effusion and lung contusion in patients on respiratory support after severe blunt thoracic trauma. // *Acta anaesthesiologica Scandinavica*. 2008. Vol. 52. P. 776–784.
87. Mowery N.T., Gunter O.L., Collier B.R., Diaz J.J., Haut E., Hildreth A., Holevar M., Mayberry J., Streib E. Practice management guidelines for management of hemothorax and occult pneumothorax. // *The Journal of trauma*. 2011. Vol. 70. P. 510–518.
88. Expert Panel on Major Trauma Imaging, Shyu J.Y., Khurana B., Soto J.A., Biffl W.L., Camacho M.A., Diercks D.B., Glanc P., Kalva S.P., Khosa F., Meyer B.J., Ptak T., Raja A.S., Salim A., West O.C., Lockhart M.E. ACR appropriateness criteria® major blunt trauma. // *Journal of the American College of Radiology : JACR*. 2020. Vol. 17. P. S160–S174.

89. Hyde G.A., Savage S.A., Zarzaur B.L., Hart-Hyde J.E., Schaefer C.B., Croce M.A., Fabian T.C. Early tracheostomy in trauma patients saves time and money. // *Injury*. 2015. Vol. 46. P. 110–114.
90. Bosman A., Jong M.B. de, Debeij J., Broek P.J. van den, Schipper I.B. Systematic review and meta-analysis of antibiotic prophylaxis to prevent infections from chest drains in blunt and penetrating thoracic injuries. // *The British journal of surgery*. 2012. Vol. 99. P. 506–513.
91. Указания по военно-полевой хирургии, 8-е изд., перераб. / ed. Бельских А.Н., Самохвалов И.М. М., 2013. P. 474.
92. Военно-полевая хирургия: Национальное руководство / ed. Быков И.Ю., Ефименко Н.А., Гуманенко Е.К. М.: ГЭОТАР-Медиа, 2009. P. 816.
93. Moon M.R., Luchette F.A., Gibson S.W., Crews J., Sudarshan G., Hurst J.M., Davis K., Johannigman J.A., Frame S.B., Fischer J.E. Prospective, randomized comparison of epidural versus parenteral opioid analgesia in thoracic trauma. // *Annals of surgery*. 1999. Vol. 229. P. 684–691.
94. Bulger E.M., Edwards T., Klotz P., Jurkovich G.J. Epidural analgesia improves outcome after multiple rib fractures. // *Surgery*. 2004. Vol. 136. P. 426–430.
95. Ullman D.A., Fortune J.B., Greenhouse B.B., Wimpy R.E., Kennedy T.M. The treatment of patients with multiple rib fractures using continuous thoracic epidural narcotic infusion. // *Regional anesthesia*. 1989. Vol. 14. P. 43–47.
96. Травматология: Национальное руководство / ed. Котельников Г.П., Миронов С.П. М.: ГЭОТАР-Медиа, 2008. P. 808.
97. Корымасов Е.А., Беньян А.С. Выбор оперативного доступа в хирургии множественных и флотирующих переломов ребер // *Вестник экспериментальной и клинической хирургии*. 2015. Vol. 8, № 4. P. 342–350.
98. Корымасов Е.А., Беньян А.С., Пушкин С.Ю. Философия хирургии множественных и флотирующих переломов ребер // *Вестник хирургии им. И.И. Грекова*. 2016. Vol. 175, № 3. P. 106–110.
99. Solberg B.D., Moon C.N., Nissim A.A., Wilson M.T., Margulies D.R. Treatment of chest wall implosion injuries without thoracotomy: Technique and clinical outcomes. // *The Journal of trauma*. 2009. Vol. 67. P. 8–13; discussion 13.
100. Nirula R., Diaz J.J., Trunkey D.D., Mayberry J.C. Rib fracture repair: Indications, technical issues, and future directions. // *World journal of surgery*. 2009. Vol. 33. P. 14–22.
101. Жестков К.Г., Барский Б.В., Воскресенский О.В. Мини-инвазивная хирургия в лечении флотирующих переломов ребер // *Тихоокеанский медицинский журнал*. 2006. № 1. P. 62–65.
102. Kulvatunyou N., Erickson L., Vijayasekaran A., Gries L., Joseph B., Friese R.F., O’Keeffe T., Tang A.L., Wynne J.L., Rhee P. Randomized clinical trial of pigtail catheter versus chest tube in injured patients with uncomplicated traumatic pneumothorax. // *The British journal of surgery*. 2014. Vol. 101. P. 17–22.
103. Younes R.N., Gross J.L., Aguiar S., Haddad F.J., Deheinzeln D. When to remove a chest tube? A randomized study with subsequent prospective consecutive validation. // *Journal of the American College of Surgeons*. 2002. Vol. 195. P. 658–662.

104. DuBose J., Inaba K., Demetriades D., Scalea T.M., O'Connor J., Menaker J., Morales C., Konstantinidis A., Shiflett A., Copwood B., Group A.A.S.T.R.H.S. Management of post-traumatic retained hemothorax: A prospective, observational, multicenter AAST study. // *The journal of trauma and acute care surgery*. 2012. Vol. 72. P. 11-22; discussion 22-4; quiz 316.
105. Powell L., Chai J., Shaikh A., Shaikh A. Experience with acute diaphragmatic trauma and multiple rib fractures using routine thoracoscopy. // *Journal of thoracic disease*. 2019. Vol. 11. P. S1024–S1028.
106. Tserng T.L., Gatmaitan M.B. Laparoscopic approach to the management of penetrating traumatic diaphragmatic injury. // *Trauma case reports*. 2017. Vol. 10. P. 4–11.
107. McDonald A.A., Robinson B.R.H., Alarcon L., Bosarge P.L., Dorion H., Haut E.R., Juern J., Madbak F., Reddy S., Weiss P., Como J.J. Evaluation and management of traumatic diaphragmatic injuries: A practice management guideline from the eastern association for the surgery of trauma. // *The journal of trauma and acute care surgery*. 2018. Vol. 85. P. 198–207.
108. Паршин В.Д., Паршин В.В., Мирзоян О.С., Степанян А. Операции на диафрагме в плановой торакальной хирургии // *Хирургия. Журнал им. Н.И. Пирогова*. 2013. № 8. P. 7–14.
109. Фергюсон М.К. Атлас торакальной хирургии; пер. с англ. / ed. Перельман М.И., Ясногородский О.О. М.: ГЭОТАР-Медиа, 2009. P. 304.
110. Milsom J.W., Kron I.L., Rheuban K.S., Rodgers B.M. Chylothorax: An assessment of current surgical management. // *The Journal of thoracic and cardiovascular surgery*. 1985. Vol. 89. P. 221–227.
111. Weese J.L., Schouten J.T. Internal drainage of intractable malignant pleural effusions. // *Wisconsin medical journal*. 1984. Vol. 83. P. 21–23.
112. Platz A, Simmen HP, Heinzelmann M, Kohler A, Trentz O. Chylothorax nach stumpfen Thoraxtrauma. *Chirurg*. 1995 Feb;66(2):127-30.
113. Graham D.D., McGahren E.D., Tribble C.G., Daniel T.M., Rodgers B.M. Use of video-assisted thoracic surgery in the treatment of chylothorax. // *The Annals of thoracic surgery*. 1994. Vol. 57. P. 1507-11; discussion 1511-2.
114. Takeo S., Yamazaki K., Takagi M., Nakashima A. Thoracoscopic ultrasonic coagulation of thoracic duct in management of postoperative chylothorax. // *The Annals of thoracic surgery*. 2002. Vol. 74. P. 263–265.
115. Ohtsuka T., Tanaka M., Nakajima J., Takamoto S. Videoscopic supradiaphragmatic thoracic duct division using ultrasonic coagulator. // *European journal of cardio-thoracic surgery : official journal of the European Association for Cardio-thoracic Surgery*. 2002. Vol. 22. P. 828–830.
116. Mujović N., Zugić V., Mujović N.M., Radovanović S., Stević R., Devecerski G. [Value and methods of respiratory rehabilitation after chest trauma]. // *Medicinski pregljed*. 2006. Vol. 59 Suppl 1. P. 55–57.
117. Batchelor T.J.P., Rasburn N.J., Abdelnour-Berchtold E., Brunelli A., Cerfolio R.J., Gonzalez M., Ljungqvist O., Petersen R.H., Popescu W.M., Slinger P.D., Naidu B. Guidelines for enhanced recovery after lung surgery: Recommendations of the enhanced recovery after surgery (ERAS®) society and the european society of thoracic surgeons (ESTS). //



European journal of cardio-thoracic surgery : official journal of the European Association for Cardio-thoracic Surgery. 2019. Vol. 55. P. 91–115.

118. Bolton C.E., Bevan-Smith E.F., Blakey J.D., Crowe P., Elkin S.L., Garrod R., Greening N.J., Heslop K., Hull J.H., Man W.D.-C., Morgan M.D., Proud D., Roberts C.M., Sewell L., Singh S.J., Walker P.P., Walmsley S., Group B.T.S.P.R.G.D., Care Committee B.T.S.S. of. British thoracic society guideline on pulmonary rehabilitation in adults. // *Thorax*. 2013. Vol. 68 Suppl 2. P. ii1–i30.

119. Программа ускоренного выздоровления хирургических больных. Fast track / ed. Затевахина И.И., Лядова К.В., Пасечника И.Н. М.: ГЭОТАР-Медиа, 2017. P. 208.

120. Loeser J.D., Treede R.-D. The kyoto protocol of IASP basic pain terminology. // *Pain*. 2008. Vol. 137. P. 473–477.

121. Karmakar M.K., Ho A.M.-H. Acute pain management of patients with multiple fractured ribs. // *The Journal of trauma*. 2003. Vol. 54. P. 615–625.

122. Papadakos P.J., Karcz M., Lachmann B. Mechanical ventilation in trauma. // *Current opinion in anaesthesiology*. 2010. Vol. 23. P. 228–232.

123. Unsworth A., Curtis K., Asha S.E. Treatments for blunt chest trauma and their impact on patient outcomes and health service delivery. // *Scandinavian journal of trauma, resuscitation and emergency medicine*. 2015. Vol. 23. P. 17.

124. Brett S., Waheed U. Pain control in the intensive care unit // *Intensive care medicine* / ed. Vincent J.L. New York, NY: Springer New York, 2003. P. 348–354.

125. Cohen S.P., Christo P.J., Moroz L. Pain management in trauma patients // *Am J Phys Med Rehabil*. 2004. Vol. 83. P. 142–161.

126. Peek J., Beks R.B., Kingma B.F., Marsman M., Ruurda J.P., Houwert R.M., Leenen L.P.H., Hietbrink F., Jong M.B. de. Epidural analgesia for severe chest trauma: An analysis of current practice on the efficacy and safety. // *Critical care research and practice*. 2019. Vol. 2019. P. 4837591.

127. Gage A., Rivara F., Wang J., Jurkovich G.J., Arbabi S. The effect of epidural placement in patients after blunt thoracic trauma. // *The journal of trauma and acute care surgery*. 2014. Vol. 76. P. 39-45; discussion 45-6.

128. Ahmadi A., Bazargan-Hejazi S., Heidari Zadi Z., Euasobhon P., Ketumarn P., Karbasfrushan A., Amini-Saman J., Mohammadi R. Pain management in trauma: A review study. // *Journal of injury & violence research*. 2016. Vol. 8. P. 89–98.

129. Bulger E.M., Arneson M.A., Mock C.N., Jurkovich G.J. Rib fractures in the elderly. // *The Journal of trauma*. 2000. Vol. 48. P. 1040-6; discussion 1046-7.

130. Aswegen H. van. Physiotherapy management of patients with trunk trauma: A state-of-the-art review. // *The South African journal of physiotherapy*. 2020. Vol. 76. P. 1406.

131. Тулупов А.Н., Бесаев Г.М., Кажанов И.В., Найденов А.А. Особенности оказания медицинской помощи пациентам с политравмой в травмоцентрах Санкт-Петербурга // *Мед.-биол. и соц.-психол. пробл. безопасности в чрезв. ситуациях*. 2018. № 1. P. 39–48.

132. Беньян А.С., Корымасов Е.А., Пушкин С.Ю., Камеев И.Р. Обоснование расширения показаний к остеосинтезу ребер при закрытой травме грудной клетки // *Анналы хирургии*. 2015. № 4. P. 27–33.

133. Sirmali M., Türüt H., Topçu S., Gülhan E., Yazici U., Kaya S., Taştepe I. A comprehensive analysis of traumatic rib fractures: Morbidity, mortality and management. // European journal of cardio-thoracic surgery : official journal of the European Association for Cardio-thoracic Surgery. 2003. Vol. 24. P. 133–138.

134. Корымасов Е.А., Пушкин С.Ю., Бенян А.С., Решетов А.П., Хурнин В.Н., Камеев И.Р., Сызранцев Ю.В., Медведчиков-Ардия М.А., Айрапетова М.П., Тамарова М.С. Хирургия закрытых повреждений диафрагмы: Ошибки, опасности и осложнения // Тольяттинский медицинский консилиум. 2014. № 5-6. P. 32–39.

135. Fligel B.T., Luchette F.A., Reed R.L., Esposito T.J., Davis K.A., Santaniello J.M., Gamelli R.L. Half-a-dozen ribs: The breakpoint for mortality. // Surgery. 2005. Vol. 138. P. 717-23; discussion 723-5.

136. Kent R., Woods W., Bostrom O. Fatality risk and the presence of rib fractures. // Annals of advances in automotive medicine. Association for the Advancement of Automotive Medicine. Annual Scientific Conference. 2008. Vol. 52. P. 73–82.

137. Holcomb J.B., McMullin N.R., Kozar R.A., Lygas M.H., Moore F.A. Morbidity from rib fractures increases after age 45. // Journal of the American College of Surgeons. 2003. Vol. 196. P. 549–555.

**Приложение А1. Состав рабочей группы по разработке и пересмотру  
клинических рекомендаций**

<b>№ п/п</b>	<b>ФИО</b>	<b>Должность</b>	<b>Учреждение</b>
1.	Брюсов Павел Георгиевич	Профессор кафедры хирургии неотложных состояний	Филиал ВМедА им. С.М. Кирова Консультант-хирург ГВКГ им. Н.Н. Бурденко
2.	Тулупов Александр Николаевич	Руководитель отдела сочетанной травмы	СПб НИИСП им. И.И. Джанелидзе
3.	Самохвалов Игорь Маркелович	Начальник кафедры и клиники ВПХ, заместитель главного хирурга МО РФ	ВМедА им. С.М. Кирова
4.	Чикин Александр Евгеньевич	Заместитель главного врача по хирургической помощи	СПб ГБУЗ «Александровская больница»
5.	Афанасьев Ардан Петрович	Заведующий отделом ординатуры и аспирантуры, торакальный хирург	ФГБУ «НМИЦ ТО им. Н.Н. Приорова» Минздрава России
6.	Коробушкин Глеб Владимирович	Заведующий травматолого-ортопедическим отделением	ФГБУ «НМИЦ ТО им. Н.Н. Приорова» Минздрава России
7.	Завражнов Анатолий Анатольевич	Главный хирург ГК «СОГАЗ МЕДИЦИНА», профессор кафедры ВПХ ВМедА им. С.М. Кирова	СПб, ММЦ «СОГАЗ», ВМедА им. С.М. Кирова
8.	Яблонский Петр Казимирович	Директор Президент Ассоциации торакальных хирургов России, главный внештатный специалист по торакальной хирургии Минздрава России	ФГБУ «СПб НИИФ» Минздрава России
9.	Иванов Павел Анатольевич	Руководитель отделения сочетанной и множественной травмы	НИИ СП им. Н.В. Склифосовского
10.	Порханов Владимир Алексеевич	Главный врач ГБУЗ «НИИ-ККБ №1 им. профессора С.В. Очаповского», академик РАН, торакальный хирург	ГБУЗ «НИИ-ККБ №1 им. профессора С.В. Очаповского» (г. Краснодар)
11.	Чуприна Александр Петрович	Главный хирург МО РФ, Начальник кафедры хирургии неотложных состояний	Филиал ВМедА им. С.М. Кирова
12.	Маркевич Виталий Юрьевич	Начальник лечебно-диагностического центра, профессор кафедры ВПХ	СПб, ВМедА им. С.М. Кирова
13.	Корымасов Евгений Анатольевич	Заведующий кафедрой и клиникой хирургии	Институт последипломного образования ФГБОУ ВО «Самарский

			государственный медицинский университет» Минздрава России (Самарская область)
14.	Жестков Кирилл Геннадьевич	Заведующий кафедрой торакальной хирургии, ведущий научный сотрудник	ФГБОУ ДПО «Российская медицинская академия непрерывного профессионального образования» Минздрава России (Москва)
15.	Пушкин Сергей Юрьевич	Главный врач ГБУЗ «Самарская областная клиническая больница им. В.Д. Середавина», главный внештатный специалист-торакальный хирург Приволжского Федерального округа, профессор кафедры хирургических болезней № 2 ФГБОУ ВО СамГМУ Минздрава России, д.м.н.	ГБУЗ «Самарская областная клиническая больница им. В.Д. Середавина», ФГБОУ ВО СамГМУ Минздрава России
16.	Соколов Евгений Георгиевич -	Заместитель директора по научной работе, секретарь Президиума профильной комиссии Минздрава России по специальности «торакальная хирургия» (Санкт-Петербург)	ФГБУ «Санкт-Петербургский научно-исследовательский институт фтизиопульмонологии» Минздрава России
17.	Абакумов Михаил Михайлович	заместитель директора института по научной работе	«Научно-исследовательский институт скорой помощи им. Н.В. Склифосовского Департамента здравоохранения города Москвы»
18.	Паршин Владимир Дмитриевич	заведующий отделением торакальной хирургии Университетской клинической больницы № 1	ФГАОУ ВО Первый Московский государственный медицинский университет имени И.М. Сеченова Минздрава России (Сеченовский Университет)
19.	Тарабрин Евгений Александрович,	заведующий отделением неотложной торакоабдоминальной хирургии, главный внештатный специалист (г. Москва)	ГБУЗ города Москвы «Научно-исследовательский институт скорой помощи им. Н.В. Склифосовского

			Департамента здравоохранения города Москвы»,
20.	Шабанов Аслан Курбанович	Заместитель главного врача по анестезиологии и реаниматологии, с.н.с. отделения общей реанимации	ГБУЗ города Москвы «Научно-исследовательский институт скорой помощи им. Н.В. Склифосовского Департамента здравоохранения города Москвы»
21.	Кулабухов Владимир Витальевич	В.н.с. отделения неотложной хирургии	ГБУЗ города Москвы «Научно-исследовательский институт скорой помощи им. Н.В. Склифосовского Департамента здравоохранения города Москвы»,
22.	Белоконев Владимир Иванович	Заведующий кафедрой хирургических болезней №2	ФГБОУ ВО «Самарский государственный медицинский университет» Минздрава России (Самарская область)
23.	Соломянник Ирина Анатольевна	Начальник управления по реализации функций национального медицинского исследовательского центра (член АТОР)	ФГБУ «НМИЦ ТО им. Н. Н. Приорова» Минздрава России (Москва)
24.	Горбатьюк Дмитрий Сергеевич	Врач — травматолог-ортопед (член АТОР)	ФГБУ «НМИЦ ТО им. Н. Н. Приорова» Минздрава России (Москва)
25.	Желнов Павел Викторович	Врач — травматолог-ортопед (член МОО «Общество специалистов доказательной медицины»)	ФГБУ «НМИЦ ТО им. Н. Н. Приорова» Минздрава России (Москва)

**Конфликт интересов:** члены рабочей группы заявляют об отсутствии у них конфликта интересов при разработке данной клинической рекомендации.

## Приложение А2. Методология разработки клинических рекомендаций

### Целевая аудитория данных клинических рекомендаций:

1. врачи-хирурги;
2. врачи — торакальные хирурги;
3. врачи — сердечно-сосудистые хирурги;
4. врачи — травматологи-ортопеды;
5. врачи — анестезиологи-реаниматологи;
6. врачи-кардиологи;
7. врачи скорой медицинской помощи;
8. врачи приемного отделения;
9. врачи-терапевты;
10. врачи — терапевты участковые;
11. врачи общей практики (семейные врачи);
12. врачи-рентгенологи;
13. врачи ультразвуковой диагностики;
14. врачи функциональной диагностики;
15. фельдшеры;
16. главные врачи (начальники) медицинской организации;
17. заместители руководителей (начальников) медицинской организации;
18. заведующие (начальники) структурного подразделения (отдела, отделения, лаборатории, кабинета, отряда и другое) медицинской организации - врачи-специалисты;
19. заведующие (главные врачи, начальники) структурного подразделения, осуществляющего медицинскую деятельность, иной организации.

Сбор материала для формулировки тезисов-рекомендаций (разделы 2, 3, 4, 5 клинической рекомендации) производили, проанализировав релевантные клинические рекомендации, практические руководства и статьи из рецензируемых научных журналов, известные членам рабочей группы. Поиск статей из рецензируемых научных журналов выполняли при помощи запросов на русском языке в системе eLIBRARY.RU, на английском языке — в системах PubMed, Scopus и Google (учет запросов не производили); просматривали заголовки, аннотации и полные тексты (при наличии) для наиболее релевантных записей; при наличии источников различной давности отдавали приоритет более свежим публикациям.

Убедительность научных доказательств в поддержку тезисов-рекомендаций оценивали согласно таблицам 1 и 2 и силу тезисов-рекомендаций определяли согласно таблице 3 (Приложение № 2 к Требованиям к структуре клинических рекомендаций, составу и научной обоснованности включаемой в клинические рекомендации информации, утвержденным приказом Минздрава РФ от 28 февраля 2019 г. № 103н).

**Таблица 1.** Шкала оценки уровней достоверности доказательств (УДД) для методов диагностики (диагностических вмешательств)

<b>УДД</b>	<b>Расшифровка</b>
1	Систематические обзоры исследований с контролем референсным методом или систематический обзор рандомизированных клинических исследований с применением мета-анализа
2	Отдельные исследования с контролем референсным методом или отдельные рандомизированные клинические исследования и систематические обзоры исследований любого дизайна, за исключением рандомизированных клинических исследований, с применением мета-анализа
3	Исследования без последовательного контроля референсным методом или исследования с референсным методом, не являющимся независимым от исследуемого метода или нерандомизированные сравнительные исследования, в том числе когортные исследования
4	Несравнительные исследования, описание клинического случая
5	Имеется лишь обоснование механизма действия или мнение экспертов

**Таблица 2.** Шкала оценки уровней достоверности доказательств (УДД) для методов профилактики, лечения и реабилитации (профилактических, лечебных, реабилитационных вмешательств)

<b>УДД</b>	<b>Расшифровка</b>
1	Систематический обзор РКИ с применением мета-анализа
2	Отдельные РКИ и систематические обзоры исследований любого дизайна, за исключением РКИ, с применением мета-анализа
3	Нерандомизированные сравнительные исследования, в т.ч. когортные исследования
4	Несравнительные исследования, описание клинического случая или серии случаев, исследования «случай-контроль»
5	Имеется лишь обоснование механизма действия вмешательства (доклинические исследования) или мнение экспертов

**Таблица 3.** Шкала оценки уровней убедительности рекомендаций (УУР) для методов профилактики, диагностики, лечения и реабилитации (профилактических, диагностических, лечебных, реабилитационных вмешательств)

<b>УУР</b>	<b>Расшифровка</b>
А	Сильная рекомендация (все рассматриваемые критерии эффективности (исходы) являются важными, все исследования имеют высокое или удовлетворительное методологическое качество, их выводы по интересующим исходам являются согласованными)
В	Условная рекомендация (не все рассматриваемые критерии эффективности (исходы) являются важными, не все исследования имеют высокое или удовлетворительное методологическое качество и/или их выводы по интересующим исходам не являются согласованными)
С	Слабая рекомендация (отсутствие доказательств надлежащего качества (все рассматриваемые критерии эффективности (исходы) являются неважными, все исследования имеют низкое методологическое качество и их выводы по интересующим исходам не являются согласованными)



*Травма пищевода.* При поиске научных публикаций в качестве ключевых слов использовались различные комбинации: «повреждение пищевода», «перфорация пищевода», «медиастинит», «хирургия». Для минимизации потенциальных ошибок каждая публикация оценивалась двумя независимыми членами рабочей группы.

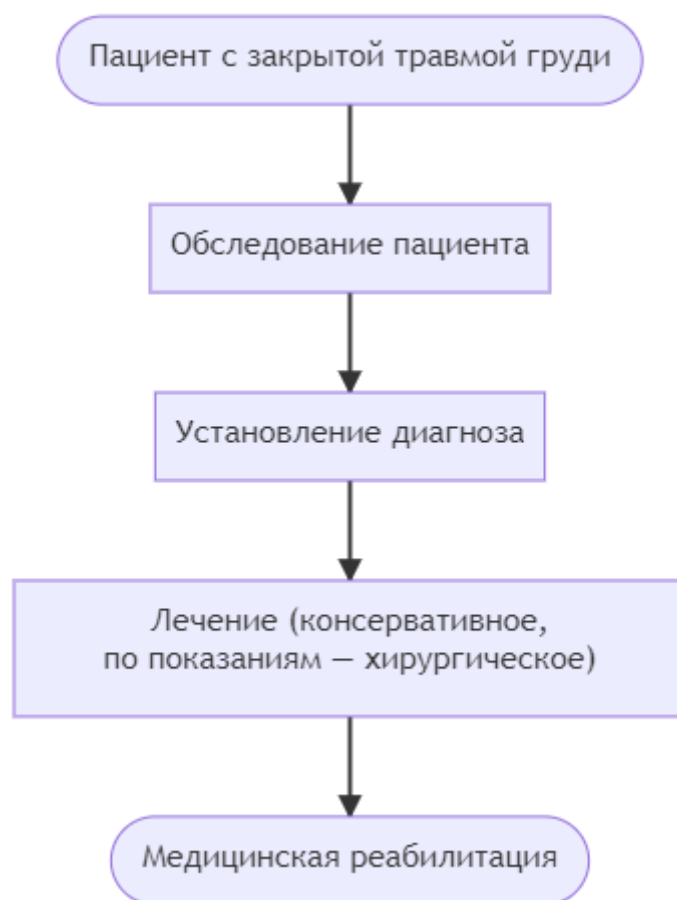
#### **Порядок обновления клинических рекомендаций.**

Механизм обновления клинических рекомендаций предусматривает их систематическую актуализацию – не реже чем один раз в три года, а также при появлении новых данных с позиции доказательной медицины по вопросам диагностики, лечения, профилактики и реабилитации конкретных заболеваний, наличии обоснованных дополнений/замечаний к ранее утверждённым КР, но не чаще 1 раза в 6 месяцев.

**Приложение А3. Справочные материалы, включая соответствие показаний к применению и противопоказаний, способов применения и доз лекарственных препаратов, инструкции по применению лекарственного препарата**

Нет.

## Приложение Б. Алгоритмы действий врача



## **Приложение В. Информация для пациента**

Нет.

## Приложение Г1-ГN. Шкалы оценки, вопросники и другие оценочные инструменты состояния пациента, приведенные в клинических рекомендациях

### Приложение Г1 — Шкала оценки тяжести повреждений AIS/ISS

**Название:**

Сокращенная шкала повреждений (Abbreviated Injury Scale — AIS).

Шкала тяжести повреждений (Injury Severity Score — ISS).

**Источник:** AIS [138]; ISS [138,139].

**Веб-сайт разработчика AIS:** <https://www.aaam.org/abbreviated-injury-scale-ais/>

**Тип (подчеркнуть):**

- шкала оценки
- индекс
- вопросник
- другое (уточнить): \_\_\_\_\_

**Назначение:** оценка тяжести повреждений.

**Содержание (шаблон):**

Вид повреждений	Степень тяжести травмы	Балл
<b>КОНЕЧНОСТИ</b>		
Ушиб локтя, плеча, кисти, лодыжек. Переломы и вывихи пальцев кисти или стопы. Повреждение связок	Легкая	1
Переломы локтевой, лучевой, плечевой, берцовых костей, ключицы, лопатки, плюсневых, пяточной, лонной. Простые переломы таза. Вывихи крупных костей. Обширные ранения мышц, сухожилий. Малые раны (внутренние надрывы) подмышечной, плечевой, ладонной артерий, вен	Значительная	2
Оскольчатые переломы таза. Перелом бедра. Вывих в кистевом, голеностопном, коленном, т/бедренном суставе. Травматические ампутации (до коленного сустава) верхних конечностей. Разрыв коленных сухожилий. Повреждение седалищного нерва. Малые раны (внутренние надрывы) бедренной артерии. Большие раны, тромбозы подмышечной, подколенной, бедренной артерии, вен	Тяжелая без угроз для жизни	3
Размозжение таза. Травматические ампутации выше коленного сустава. Синдром длительного сдавления. Большие раны плечевой, бедренной артерии	Тяжелая с угрозой для жизни	4
Открытые сдавленные переломы таза	Критическая с	5

	сомнительным выживанием	
<b>ГОЛОВА</b>		
Головная боль, головокружение	Легкая	1
Сонливость, доступен контакту при речевых стимулах, бессознательное состояние <1 часа, простые переломы костей свода черепа	Значительная	2
Отсутствие сознания 1–6 часов или <1 часа, но при наличии неврологического дефицита, переломы основания черепа, оскольчатые сложные или вдавленные переломы свода, ушибы мозга, субарахноидальные кровоизлияния	Тяжелая без угрозы для жизни	3
Отсутствие сознания 1–6 часов с неврологическим дефицитом, отсутствие сознания 6–24 часа, соответствующие ответы только на болевые стимулы, переломы черепа с вдавлениями более 2 см, разрыва тмо или паутинной оболочки, интракраниальная гематома <100 мл	Тяжелая с угрозой для жизни	4
Утрата сознания с несоответствующими движениями, отсутствие сознания >24 часов, повреждения ствола, интракраниальная гематома >100 мл	Критическая с сомнительным выживанием	5
<b>ШЕЯ</b>		
Растяжение позвоночного столба без переломов и смещений	Легкая	1
Ушибы щитовидной железы, травма плечевых сплетений, переломы или смещения остистых или поперечных отростков С-позвонков, малые компрессионные переломы менее 20% высоты С-позвонков	Значительная	2
Внутренние надрывы/тромбозы внутренней сонной артерии. Ушибы гортани, глотки, ушибы спинного мозга, смещения или переломы тел, или суставных поверхностей С-позвонков, компрессионные переломы > 1 позвонка или более 20% передней высоты позвонка	Тяжелая без угрозы для жизни	3
Неполное повреждение спинного мозга, раздавливание гортани, внутренние надрывы/тромбозы сонной артерии с неврологическим дефицитом	Тяжелая с угрозой для жизни	4
Полное повреждение спинного мозга на уровне С4 и ниже	Критическая с сомнительным выживанием	5
<b>ЛИЦО</b>		
Ссадины роговицы, поверхностные раны языка, переломы носа или ветвей н/челюсти, переломы или отрывы зубов, их дислокации	Легкая	1
Переломы скуловых костей, орбит, субкондиллярные н/челюсти, Лефорт 1, ранения склеры или роговицы	Значительная	2
Ранения зрительного нерва, перелом Лефорт 2	Тяжелая без угрозы для жизни	3
Перелом Лефорт 3	Тяжелая с угрозой для жизни	4
	Критическая с	5

	сомнительным выживанием	
<b>ГРУДЬ</b>		
Переломы 1 ребра, растяжения грудных позвонков, ушибы грудной клетки, ушибы грудины	Легкая	1
Переломы 2–3 ребер, грудины, дислокация или переломы остистых или поперечных отростков Th-позвонков, малые компрессионные переломы менее чем на 20% высоты позвонка	Значительная	2
Ушиб/разрыв легкого <1 доли, односторонний гидропневмоторакс, разрывы диафрагмы, переломы более 4 ребер, внутренние надрывы/малые разрывы/тромбозы подключичной или безымянной артерий, легкие ингаляционные ожоги, дислокации или переломы тел позвонков, компрессионные переломы >1 позвонка или компрессионные переломы более чем на 20% его высоты, ушибы спинного мозга с приходящей неврологической симптоматикой	Тяжелая без угрозы для жизни	3
Ушибы или разрывы нескольких долей легкого, гемопневмомедиастенум, билатеральный гемопневмоторакс, размолоченная грудная клетка, ушибы миокарда, напряженный пневмоторакс, гемоторакс >1000 мл, переломы трахеи, внутренние надрывы аорты, большие разрывы подключичной или безымянной артерий, синдром неполного повреждения спинного мозга	Тяжелая с угрозой для жизни	4
Большие раны аорты, раны сердца, разрывы бронхов, трахеи, размолоченная грудная клетка, ингаляционные ожоги, требующие механического вспоможения, мультилобарные разрывы легких с напряженным пневмотораксом, гемопневмомедиастинумом или гемотораксом >1000 мл, разрыв спинного мозга или полное его повреждение	Критическая с сомнительным выживанием	5
<b>ЖИВОТ</b>		
Садины, ушибы, поверхностные раны мошонки, влагалища, вульвы, промежности, растяжения поясничных позвонков, гематурия	Легкая	1
Ушибы, поверхностные раны желудка, тонкого кишечника, мочевого пузыря, матки, уретры; легкие ушибы/ранения почек, печени, селезенки, поджелудочной железы; ушибы 12-перстной кишки/толстого кишечника; дислокации или переломы остистых или поперечных отростков поясничных позвонков, незначительные компрессионные переломы (<20%) позвонков, травма корешков	Значительная	2
Поверхностные раны 12-перстной кишки/толстой кишки/прямой кишки; перфорации брюшной полости/тонкого кишечника/мочевого пузыря/уретры; тяжелые ушибы/незначительные повреждения с повреждением сосудов или гидроперитонеумом >1000 мл от почек/печени/селезенки/поджелудочной железы; малые разрывы а. или v. iliaca; ретроперитонеальная гематома; дислокация или переломы тел позвонков, компрессионные переломы более 1 позвонка или >20% его передней высоты; ушибы спинного мозга с преходящей неврологической симптоматикой	Тяжелая без угрозы для жизни	3
Перфорация желудка/12-перстной кишки/толстой кишки/прямой кишки; перфорации с дефектом ткани желудка/брюшины/мочевого пузыря/уретры; обширные разрывы печени, обширные разрывы а.	Тяжелая с угрозой для жизни	4

или v.iliaca; признаки неполного повреждения спинного мозга; разрыв плаценты		
Большие раны с дефектами тканей или сильно загрязненные 12-перстной кишки/толстой кишки/прямой кишки; осложненные разрывы печени/почек/селезенки/печени/поджелудочной железы; полное повреждение спинного мозга	Критическая с сомнительным выживанием	5
<b>НАРУЖНЫЕ ПОКРОВЫ</b>		
Ссадины, ушибы <25 см на лице/руке или <50 см на теле; поверхностные раны <5 см на лице/руке или <10 см на теле; ожог 1 степени до 100% поверхности тела или 2–3 степени ожог <10% всего тела	Легкая	1
Ссадины, ушибы >25 см на лице/руке или >50 см на теле; поверхностные раны >5 см на лице/руке или >10 см на теле; ожог 2–3 степени 10–19% всего тела	Значительная	2
Ожог 2–3 степени 20–29% всего тела	Тяжелая без угрозы для жизни	3
Ожог 2–3 степени 30–39% всего тела	Тяжелая с угрозой для жизни	4
Ожог 2–3 степени 40–89% всего тела	Критическая с сомнительным выживанием	5

**Ключ (интерпретация):**

Тяжесть политравмы (ISS — Injury Severity Scale) в баллах равна сумме квадратов баллов тяжести сокращенной шкалы повреждений (AIS) трех наиболее тяжелых повреждений следующих шести областей тела <\*> [138,139]:

1. голова и шея;
1. лицо;
2. грудь;
2. живот; забрюшинное пространство и содержимое таза;
3. конечности, тазовый пояс;
4. наружные повреждения.

<\*> Примечание: деление областей тела по ISS не соответствует делению по AIS [138].

Критерии оценки тяжести политравмы травмы (Injury Severity Score — ISS) [138,139]:

1. легкие: меньше 17 баллов;
2. стабильные: 17–25 баллов;
3. пограничные: 26–40 баллов;
4. критические: больше 40 баллов.

Пример расчета тяжести политравмы по ISS [138]:

*(окончание на следующей странице)*



Анатомическая область	Вид повреждения	Балл по AIS	Учитываемые в расчете баллы	Балл по ISS
Голова/шея	Ушиб головного мозга	4	4x4	16
	Разрыв внутренней сонной артерии	3	-	
Лицо	Ожог 1 степени лобной области	1	-	-
	Рваная рана уха	1	-	
Грудь	Перелом 3–4 ребер слева	2	-	-
	Ушиб грудины	1	-	
Живот, брюшное пространство и содержимое таза	Забрюшинная гематома	3	3x3	9
	Ушиб почки, гематурия	2	-	
Конечности, тазовый пояс	Перелом бедренной кости	3	3x3	9
	Перелом ключицы	2	-	
Наружные повреждения	Ссадины	1	-	-
Итого тяжесть политравмы по ISS (баллы)				34