



4

ОБЩЕРОССИЙСКАЯ ОБЩЕСТВЕННАЯ ОРГАНИЗАЦИЯ «РОССИЙСКОЕ ОБЩЕСТВО УРОЛОГОВ»

ИНН: 7704142244, КПП: 771901001, ОГРН: 1037746025536, р/с: 40703810038110100169, Банк: ПАО Сбербанк России г.Москва,
БИК: 044525225, к/с: 30101810400000000225, юридический адрес: 105425, г. Москва, ул.3-я Парковая, д.51,
фактический адрес: г. Москва, ул. Б.Пироговская, д.2, стр.1, тел.: +7-906-780-67-38, e-mail: mail@oorou.ru

Директору Департамента организации медицинской помощи
И санаторно-курортного лечения
Каракулиной Екатерине Валерьевне

Исходящее письмо № 28

«19» июля 2021г

«О клинических рекомендациях»

Минздрав России



№2-146443 от 28.07.2021

Глубокоуважаемая Екатерина Валерьевна!

Общероссийская общественная организация «Российской общество урологов» (далее – РОУ) в соответствии с пунктом 13 Порядка и сроков одобрения и утверждения клинических рекомендаций, утвержденного приказом Минздрава России от 28.02.2019 № 104н, в связи с технической ошибкой повторно направляет для размещения на официальном сайте Минздрава России в установленном порядке клиническую рекомендацию «Почечная колика» (N23, взрослые).

Проект указанной клинической рекомендации прошел общественное обсуждение, одобрен на заседании научно-практического совета Минздрава России (протокол от 20 декабря 2019 г. № 10/2-3-4), утверждены на заседании президиума РОУ.


С уважением,

Председатель РОУ, почетный заведующий кафедрой урологии

ФГАОУ ВО Первого МГМУ им. И.М. Сеченова МЗ РФ,

Профессор, д.м.н., член-корреспондент РАН,

Заслуженный деятель науки РФ



Ю.А. Аляев



МИНИСТЕРСТВО
ЗДРАВООХРАНЕНИЯ
РОССИЙСКОЙ ФЕДЕРАЦИИ

Клинические рекомендации

Почечная колика

МКБ 10: N23

Возрастная категория: **взрослые**

Год утверждения (частота пересмотра): **2019 (пересмотр не реже 1 раза в 3 года)**

ID:

URL

Профессиональные ассоциации

- **Российское общество урологов**



Оглавление

| | |
|--|----|
| Список сокращений..... | 4 |
| Термины и определения..... | 5 |
| 1. Краткая информация по заболеванию или состоянию (группе заболеваний или состояний) | 6 |
| 1.1 Определение заболевания или состояния (группы заболеваний или состояний)..... | 6 |
| 1.2 Этиология и патогенез заболевания или состояния (группы заболеваний или состояний) | 6 |
| 1.3 Эпидемиология заболевания или состояния (группы заболеваний или состояний) | 6 |
| 1.4 Особенности кодирования заболевания или состояния (группы заболеваний или состояний) по Международной статистической классификации болезней и проблем, связанных со здоровьем..... | 7 |
| 1.5 Классификация заболевания или состояния (группы заболеваний или состояний)..... | 7 |
| 1.6 Клиническая картина заболевания или состояния (группы заболеваний или состояний) | 7 |
| 2. Диагностика заболевания или состояния (группы заболеваний или состояний), медицинские показания и противопоказания к применению методов диагностики..... | 8 |
| 2.1 Жалобы и анамнез | 8 |
| 2.2 Физикальное обследование | 9 |
| 2.3 Лабораторные диагностические исследования | 10 |
| 2.4 Инструментальные диагностические исследования | 11 |
| 2.5 Иные диагностические исследования..... | 16 |
| 3. Лечение, включая медикаментозную и немедикаментозную терапии, диетотерапию, обезболивание, медицинские показания и противопоказания к применению методов лечения | 16 |
| 3.1 Консервативное лечение..... | 16 |
| 3.2 Оперативное лечение | 20 |
| 4. Медицинская реабилитация, медицинские показания и противопоказания к применению методов реабилитации | 23 |
| 5. Профилактика и диспансерное наблюдение, медицинские показания и противопоказания к применению методов профилактики | 23 |
| 6. Организация оказания медицинской помощи | 23 |
| 7. Дополнительная информация (в том числе факторы, влияющие на исход заболевания или состояния)..... | 24 |

| | |
|---|----|
| Критерии оценки качества медицинской помощи | 24 |
| Список литературы..... | 27 |
| Приложение А1. Состав рабочей группы по разработке и пересмотру клинических рекомендаций..... | 36 |
| Приложение А2. Методология разработки клинических рекомендаций | 36 |
| Приложение А3. Справочные материалы, включая соответствие показаний к применению и противопоказаний, способов применения и доз лекарственных препаратов, инструкции по применению лекарственного препарата..... | 38 |
| Приложение Б. Алгоритмы действия врача..... | 39 |
| Приложение В. Информация для пациентов | 40 |
| Приложение Г1. Сравнение бесконтрастной компьютерной томографии и экскреторной урографии в диагностике конкрементов мочевыводящих путей | 41 |
| Приложение Г2. Лучевая нагрузка при различных визуализирующих исследованиях выполняемых для диагностики конкрементов мочевыводящих путей..... | 41 |

Список сокращений

- ВМП — верхние мочевые пути
ДИ – доверительный интервал
ДУВЛ — дистанционная ударно-волновая литотрипсия
ИМП — инфекция мочевых путей
КЛТ — контактная литотрипсия
КТ — компьютерная томография
КУЛ — контактная уретеролитотрипсия
ЛМС — лоханочно-мочеточниковый сегмент
мг – миллиграмм
МЕТ – медикаментозная экспульсивная терапия
мЗв – единица измерения поглощенной эффективной дозы ионизирующего излучения
Мкмоль — микромоль
мм – миллиметр
Ммоль – миллимоль
МиниПНЛ — мини перкутанная нефролитотрипсия
МКБ — мочекаменная болезнь
МКБ-10 — Международная классификация болезней 10-го пересмотра
МП — мочевого пузыря
МРТ — магнитно-резонансная томография
МСКТ – мультиспиральная компьютерная томография
НПВС — нестероидные противовоспалительные средства
ПНЛ — перкутанная нефролитотрипсия
РКИ – рандомизированное клиническое исследование
см– сантиметр
СОЭ — скорость оседания эритроцитов
УЗИ — ультразвуковое исследование
ЧПНС — чрескожная пункционная нефростомия
ЭУ – экскреторная урография
AUA – American association of urology (Американская ассоциация урологов)
EAU – European association of urology (Европейская ассоциация урологов)
HU – единица Хаунсфильда
NHANES – National Health and Nutrition Examination Survey

Термины и определения

Дистанционная ударно-волновая литотрипсия – бесконтактный ударноволновой метод дезинтеграции мочевых камней.

Контактная литотрипсия – метод контактной эндоскопической дезинтеграции камней.

Контактная уретеролитотрипсия – метод контактной эндоскопической дезинтеграции камней мочеточника.

Чрескожная пункционная нефростомия – метод чрескожного дренирования почки.

1. Краткая информация по заболеванию или состоянию (группе заболеваний или состояний)

1.1 Определение заболевания или состояния (группы заболеваний или состояний)

Почечная колика - это состояние, характеризующееся острой приступообразной болью в поясничной области, вследствие нарушения оттока мочи из верхних мочевых путей.

1.2 Этиология и патогенез заболевания или состояния (группы заболеваний или состояний)

Почечная колика – состояние, характеризующееся нарушением оттока мочи по верхним мочевыводящим путям, приводящее к повышению давления в чашечно-лоханочной системе и нарушению кровоснабжения почки, сопровождающееся резким болевым приступом. Почечная колика возникает внезапно на фоне общего благополучия, без видимых причин, днём или ночью, в состоянии покоя или при движении.

Несмотря на значительный прорыв как в диагностике, так и в лечении мочекаменной болезни (МКБ), почечная колика продолжает занимать лидирующее место среди всех случаев экстренной госпитализации в урологический стационар. Основной причиной почечной колики в 80-90% случаев является мочекаменная болезнь. В зависимости от локализации причины обструкции почечная колика может развиваться в 50% при локализации причины в почке и в 80-90% в мочеточнике.

Кроме того, почечная колика может быть вызвана:

- острым и хроническим пиелонефритами (обструкция мочеточника продуктами; воспаления — слизью, фибрином, эпителием, лейкоцитами);
- опухолью почки (гематурия в виде сгустков);
- туберкулезом почки (некротическая ткань сосочка);
- травмой почки (сгустки крови или внешнее сдавление верхних мочевых путей урогематомой);
- опухолями забрюшинного пространства и малого таза, обуславливающими сдавление мочевые пути извне;
- аллергическими и другими заболеваниями [1,2].

1.3 Эпидемиология заболевания или состояния (группы заболеваний или состояний)

Заболеваемость мочекаменной болезнью (син. уролитиазом) (МКБ) колеблется от 1 до 20% [2].

Заболеваемость МКБ выше у мужчин, чем у женщин (соотношение 3:1), и наиболее часто проявляется в возрасте 40–50 лет, однако в последние десятилетия это соотношение имеет обратную тенденцию, так, по данным *Stamatelou и соавт.* на основании регистра NHANES (*National Health and Nutrition Examination Survey*), эта пропорция составила 1,75 к 1. В среднем около 75% пациентов, страдающих МКБ, в анамнезе отмечали приступ почечной колики.

В 2016 г. в России было впервые зарегистрировано 214 464 случая заболеваний МКБ (182,5 на 100000 населения). Всего в России было зарегистрировано 855742 случаев МКБ (737,5 на 100 тыс. населения). За последние 10 лет отмечается неуклонный рост заболеваемости МКБ, составившей на данный момент 34,1%. Кроме того, прогрессирующее и рецидивирующее камнеобразование — особая отличительная черта для всех типов конкрементов.

Почечная колика является характерным и острым проявлением мочекаменной болезни. Почечная колика занимает 9-е место по частоте неотложных обращений пациентов в приемное отделение среди других причин и составляет примерно 1,7 % процентов от всех неотложных обращений в стационар [2,3,4,5,6,7].

1.4 Особенности кодирования заболевания или состояния (группы заболеваний или состояний) по Международной статистической классификации болезней и проблем, связанных со здоровьем

N23 – Почечная колика неуточненная

1.5 Классификация заболевания или состояния (группы заболеваний или состояний)

Нет

1.6 Клиническая картина заболевания или состояния (группы заболеваний или состояний)

Основным симптомом является острая, выраженная боль в поясничной области. Боль возникает внезапно, носит резкий и не всегда приступообразный характер с периодами обострения и затишья. Продолжительность приступа от нескольких минут до суток и более. Боль заставляет пациента принимать вынужденное положение: пациенты стараются согнуться, кладя руку на поясничную область, в которой ощущается нестерпимая боль.

При миграции конкремента в мочеточник, наряду с болью в поясничной области отмечается её иррадиация в подвздошную, паховую и надлобковую области, внутренние поверхности бёдер и наружные половые органы. Нередко колика сопровождается учащением мочеиспусканий или болями в мочеиспускательном канале.

После прекращения приступа у пациентов сохраняется тупая боль в поясничной области, но они чувствуют себя лучше и возвращаются к привычному образу жизни.

Колиты, вызванные коралловидными камнями и большими конкрементами, как правило, не так резки и весьма скоротечны.

2. Диагностика заболевания или состояния (группы заболеваний или состояний), медицинские показания и противопоказания к применению методов диагностики

2.1 Жалобы и анамнез

- Рекомендуется у пациентов с приступообразной болью в поясничной области выяснять характер и локализацию боли, её иррадиацию, наличие дизурических явлений, тошноты, рвоты, примеси крови в моче с целью установления предварительного диагноза [8,9,10].

Уровень убедительности рекомендаций С (уровень достоверности доказательств – 3)

Комментарии: наиболее значимыми симптомами почечной колики являются: острое начало заболевания, наличие тошноты, наличие макрогематурии. Так же почечная колика чаще наблюдается у пациентов моложе 60 лет и у мужчин. Иррадиация боли может являться косвенным маркером локализации конкремента: при локализации конкремента в проксимальной части мочеточника и в лоханке боль может иррадиировать в верхние отделы поясничной области, верхние отделы живота и в яичко или большую половую губу, что связано с общей иннервацией, исходящей из T11 и T12 сегментов спинного мозга. При локализации камня в средних отделах мочеточника боль обычно иррадирует в нижние отделы поясничной области и переднюю брюшную стенку. При локализации камня в нижней трети мочеточника характерна иррадиация в паховую область и гениталии, а также наличие расстройств мочеиспускания [8,9,10].

- С целью дифференциальной диагностики рекомендуется у пациентов с подозрением на почечную колику при сборе анамнеза выявлять факторы риска (наследственный анамнез, хроническая дегидратация, ожирение, метаболический синдром, подагра,

аномалии мочевыводящих путей) и наличие предшествующих эпизодов мочекаменной болезни [11,12,13].

Уровень убедительности рекомендаций С (уровень достоверности доказательств – 4)

Комментарии: наличие анамнестических указаний на нефролитиаз помогает в проведении дифференциальной диагностики у пациентов с почечной коликой, так как снижает вероятность выявления альтернативных диагнозов. Риск развития мочекаменной болезни в три раза выше у пациентов с наследственным анамнезом мочекаменной болезни. Метаболический синдром и другие нарушения обмена веществ повышают вероятность развития мочекаменной болезни [11,12,13].

- Рекомендуется у пациенток детородного возраста с подозрением на почечную колику уточнять дату последней менструации и при необходимости выполнять тест на беременность или направлять на консультацию к врачу-гинекологу для исключения беременности и проведения дифференциальной диагностики с другими гинекологическими заболеваниями [14].

Уровень убедительности рекомендаций С (уровень достоверности доказательств – 4)

Комментарии: при положительном тесте на беременность необходимо проводить дифференциальный диагноз с внематочной беременностью и ограничить выполнение методов исследования, связанных с ионизирующим излучением [14].

2.2 Физикальное обследование

- Рекомендуется пациентам с почечной коликой проводить оценку жизненных показателей – частоты пульса, дыхания, артериального давления, температуры тела, количества отделяемой мочи для оценки состояния и исключения осложнений [15, 16].

Уровень убедительности рекомендаций С (уровень достоверности доказательств – 5)

Комментарии: Лихорадка может являться симптомом инфекционного процесса. Из-за выраженных болей, вызванной обструкцией мочеточника, может отмечаться тахикардия, тахипноэ, бледность кожных покровов. Гипотония и нарушение сознания могут являться признаками сепсиса и бактериотоксического шока. Олигурия и анурия могут свидетельствовать о билатеральной обструкции или нарушении функции единственной почки, заблокированной конкрементом [15,16].

- Рекомендуется пациентам с подозрением на почечную колику выполнять пальпацию передней брюшной стенки и проводить осмотр наружных половых органов с целью уточнения диагноза и проведения дифференциальной диагностики [10,15].

Уровень убедительности рекомендаций С (уровень достоверности доказательств – 5)

Комментарии: Выраженные боли при пальпации, выраженное напряжение мышц передней брюшной стенки может свидетельствовать о серьезных острых процессах в брюшной полости и требовать дальнейшего обследования. Рекомендуется проводить пальпацию передней брюшной стенки с целью определения патологической пульсации над брюшным отделом аорты, наличие которой может навести на мысль о разрыве или расслоении аневризмы аорты. Осмотр наружных половых органов также является обязательным с целью выявления острого орхоэпидидимита или перекрута яичка [10,15].

2.3 Лабораторные диагностические исследования

- Рекомендуется пациентам с почечной коликой выполнение общего (клинического) анализа мочи с целью уточнения диагноза и исключения развития осложнений [15,17,18].

Уровень убедительности рекомендаций С (уровень достоверности доказательств – 4)

Комментарии: Общий (клинический) анализ мочи является обязательным методом лабораторной диагностики при почечной колике. Количество лейкоцитов в моче является маркером сопутствующей мочевой инфекции. Эритроцитурия является не специфическим признаком почечной колики и может являться следствием таких состояний, как аневризма брюшного отдела аорты, инфекционный процесс, менструация. В то же время эритроцитурия может отсутствовать у 15% пациентов с почечной коликой [15,17,18].

- Рекомендуется пациентам с почечной коликой выполнение общего (клинического) анализа крови для оценки активности воспалительного процесса [15,19].

Уровень убедительности рекомендаций С (уровень достоверности доказательств – 4)

Комментарии: Лейкоцитоз у пациентов с почечной коликой может указывать на острый инфекционно-воспалительный процесс в верхних мочевых путях. Незначительный лейкоцитоз до 12×10^9 может наблюдаться у порядка 80% пациентов с почечной коликой [19].

- Рекомендуется пациентам с почечной коликой выполнение анализа крови биохимического общетерапевтического с определением уровней креатинина, мочевины и электролитов (калий, натрий) в плазме крови с целью уточнения диагноза и исключения развития осложнений [15,16].

Уровень убедительности рекомендаций С (уровень достоверности доказательств – 5)

Комментарии: Определение концентрации креатинина, мочевины и электролитов позволит оценить функциональное состояние мочевыделительной системы [15,16].

- Рекомендуется пациентам с почечной коликой и признаками инфекционно-воспалительного процесса в мочевых путях выполнение микробиологического (культурального) исследования мочи на бактериальные патогены с определением чувствительности к антибиотикам для исключения инфекции верхних мочевых путей и выбора схемы лечения [20,21].

Уровень убедительности рекомендаций В (уровень достоверности доказательств – 3)

Комментарии: Инфекция мочевых путей встречается у 8% пациентов с почечной коликой. Лейкоцитурия может отмечаться у 14.5% пациентов с почечной коликой. При этом вероятность положительного посева мочи у пациентов с почечной коликой выше в 10 раз при наличии лейкоцитурии, чем без нее [20,21].

- При отхождении у пациента с почечной коликой мочевого конкремента рекомендуется выполнение анализа его минерального состава с целью последующего проведения противорецидивной терапии (метафилактики).

Уровень убедительности рекомендаций С (уровень достоверности доказательств – 5)

Комментарии: Анализ минерального состава мочевого камня рекомендовано выполнять методом дифракции рентгеновских лучей или инфракрасной спектроскопии [16,110].

2.4 Инструментальные диагностические исследования

- Рекомендуется пациентам с подозрением на почечную колику выполнение нативной (бесконтрастной) компьютерной томографии (КТ) почек и верхних мочевыводящих путей с целью уточнения диагноза [22,23,24,25,26,27,28,29,30,31,32,33,34].

Уровень убедительности рекомендаций А (уровень достоверности доказательств – 1)

Комментарии: наиболее информативным и чувствительным методом при МКБ является компьютерная томография почек и надпочечников (нативная КТ верхних мочевыводящих путей) (с чувствительностью 96% и специфичностью до 100% (Приложение Г1)). Она дает возможность определить точное количество, локализацию и плотность камня, его внутреннюю структуру и расстояние от конкремента до кожи — параметры, которые дают возможность прогнозировать эффективность применения дистанционной ударно-волновой литотрипсии (ДУВЛ). Единственный тип камней, не определяющийся на КТ, это индинавировые камни. При диагностике конкрементов мочевыводящих путей бесконтрастная КТ обладает более высокой чувствительностью и специфичностью по сравнению с экскреторной урографией (ЭУ) (Приложение Г1). Так же при МСКТ могут быть выявлены некоторые альтернативные заболевания, мимикрирующие под почечную колику [30]. Частота альтернативных диагнозов, выявленных при КТ у пациентов с подозрением на почечную колику, может достигать 27%. Наиболее частыми альтернативными диагнозами являются холецистит (5%), аппендицит (4%), пиелонефрит (3%), киста яичника (2%), опухоль почки (1,4%) и аневризма брюшного отдела аорты. Тем не менее, наряду с преимуществами бесконтрастной КТ, следует иметь в виду, что, в отличие от ЭУ, она не предоставляет данных о функции почек и анатомических особенностях мочевыводящей системы, а также сопровождается высокой лучевой нагрузкой на пациента (приложение Г2) [22,23,24,25,26,27,28,29,30,31,32,33,34,35].

- Рекомендуется пациентам с подозрением на почечную колику и с ИМТ <30 и при наличии в медицинском учреждении технической возможности выполнять бесконтрастную КТ почек и верхних мочевыводящих путей в низкодозном режиме [36].

Уровень убедительности рекомендаций В (уровень достоверности доказательств – 2)

Комментарии: Снижение поглощенной эффективной дозы при применении низкодозного протокола составляет 80% (1,97 против 10,0 мЗв) без ухудшения качества визуализации. Чувствительность и специфичность двух этих методов исследований сопоставима (99% и 93% для стандартной КТ и 95% и 86% для низкодозной КТ), в то же время чувствительность и специфичность для камней размером менее 2 мм значительно ниже (79% и 68%) [36].

- Рекомендуется пациентам с подозрением на почечную колику и невозможностью выполнить КТ в кратчайшие сроки после обращения выполнять обзорную урографию (рентгенографию мочевыделительной системы) в сочетании с УЗИ органов мочевой системы в качестве инициального метода обследования для уточнения диагноза [37,38].

Уровень убедительности рекомендаций В (уровень достоверности доказательств – 2)

Комментарии: Несмотря на невысокую чувствительность обзорной урографии и УЗИ, точность диагностики повышается при сочетанном их выполнении. Чувствительность этой комбинации составляет 79%, но она обладает 95% негативной предсказательной ценностью. Это значит, что при отсутствии патологических изменений, выявленных при этих исследованиях, низка вероятность того, что камни мочевой системы будут выявлены при дальнейших исследованиях (в/в урография, МСКТ) [34,35].

- Рекомендуется пациентам с подозрением на почечную колику и невозможностью выполнить КТ проведение экскреторной урографии только с целью дифференциальной диагностики или для планирования хирургического вмешательства [28,39].

Уровень убедительности рекомендаций В (уровень достоверности доказательств – 2)

Комментарии: ЭУ способна дать полное представление об анатомо-функциональном состоянии почек, верхних и нижних мочевыводящих путей. Однако на интерпретацию снимков влияют те же факторы, что и на результаты обзорной рентгенографии. Чувствительность метода составляет 86%. Специфичность достигает 94%. ЭУ позволяет получить информацию о камне, его размере, локализации, плотности, о состоянии верхних мочевых путей, степени обструкции и состоянии контралатеральной почки. Однако точность исследования зависит от степени подготовки кишечника к исследованию, а потенциальные побочные нефротоксические эффекты при введении рентгеноконтрастного вещества можно минимизировать, обеспечив адекватную гидратацию пациента. К сожалению, подобная подготовка к исследованию требует времени и не может быть выполнена в неотложной ситуации. Недостатком ЭУ так же является невозможность идентификации альтернативных диагнозов.

Введение рентгеноконтрастных препаратов противопоказано пациентам с аллергической реакцией на контрастное вещество, с уровнем креатинина в крови более 172

мкмоль/л. Рентгеноконтрастные препараты могут являться причиной потенциальных побочных эффектов. Наиболее частой аллергической реакцией является нефротоксический эффект. Перед выполнением ЭУ необходимо определение уровня креатинина крови. Хотя повышение уровня креатинина крови выше 130 мкмоль/л не является абсолютным противопоказанием к ЭУ, риски должны быть тщательно взвешены, особенно у пациентов с сахарным диабетом, болезнями сердечно-сосудистой системы и с заболеваниями крови (миеломная болезнь). Эти риски могут быть минимизированы путем предварительной адекватной гидратации пациента и уменьшения количества вводимого контрастного материала. Также следует осторожно выполнять ЭУ пациентам с сахарным диабетом, принимающим метформин, из-за риска развития выраженного метаболического ацидоза. Рекомендуется отмена препарата перед исследованием и возобновление его приема не ранее, чем через 48 часов после процедуры [28,39,40,41].

- Рекомендуется при подозрении на почечную колику у беременных пациенток выполнять ультразвуковое исследование почек в качестве диагностического метода первой линии для уточнения диагноза [45,46].

Уровень убедительности рекомендаций С (уровень достоверности доказательств – 4)

Комментарии: приблизительно у 1:200 – 1:1500 беременных женщин определяются камни мочевой системы с наличием клинических проявлений. Почечная колика во время беременности связана с риском развития преждевременных родов, преэклампсии. Применение диагностических методов, связанных с ионизирующим излучением, ограничено из-за потенциального негативного воздействия на плод. Среди всего многообразия диагностических методов УЗИ и МРТ органов мочевой системы являются самыми безопасными методами для матери и плода. УЗИ является наиболее распространенным методом, несмотря на ряд недостатков, таких как низкая чувствительность, зависимость от оператора и невозможность дифференцировать острую обструкцию мочеточников от физиологической, возникающей во время беременности. Расширение полостных систем почек у беременных женщин в третьем триместре определяется у 90% справа и 67% слева. В дифференциальной диагностике между патологической и физиологической обструкцией может быть полезно выполнение доплерографии, при которой можно определить выбросы из мочеточников и индекс резистивности на почечных сосудах. Мочеточниковые выбросы в режиме цветного доплеровского картирования должны определяться как минимум каждые 5 мин.

Отсутствие выбросов или ослабление на стороне симптоматики обладает 95% чувствительностью и 87% специфичностью в определении патологической обструкции у не беременных пациентов. Диагностическая ценность данного метода не такая высокая у беременных пациенток. Отсутствие мочеточниковый выброса с одной и сторон может наблюдаться у 15% здоровых беременных женщин. Индекс резистивности измеряется на огибающих или внутриволоковых артериях почки. Повышение индекса резистивности отмечается в течении 6 часов после возникновения острой обструкции. Разница в показателе индекса резистивности более 0,7 на стороне болей по сравнению с контралатеральной почкой имеет 88% чувствительность в определении острой обструкции мочеточника [42,43,44,45,46].

- При подозрении на почечную колику у беременных пациенток и невозможности постановки диагноза после выполнения ультразвукового исследования, рекомендуется выполнять магнитную резонансную томографию (МРТ) почек в качестве диагностического метода второй линии [47,48].

Уровень убедительности рекомендаций В (уровень достоверности доказательств – 2)

Комментарии: МРТ может описать камень в мочеточнике в виде дефекта наполнения примерно у 50% пациентов с подтвержденным при КТ камнем мочеточника. Однако в сочетании с визуализацией вторичных признаков, таких как наличие паранефрального выпота, расширение полостных систем почек, МРТ обладает 84% чувствительностью и 86% специфичностью в определении острой обструкции в общей популяции. МРТ с плотность поля 1,5 Тесла широко применяется у беременных пациенток для диагностики различных заболеваний свыше 20 лет без наличия указаний о патологическом воздействии на плод [47,48].

- Не рекомендуется пациентам с подозрением на почечную колику выполнять ультразвуковое исследование почек в качестве самостоятельного диагностического метода [49,50].

Уровень убедительности рекомендаций В (уровень достоверности доказательств – 2)

Комментарии: диагностическая значимость УЗИ зависит от класса ультразвуковой аппаратуры и квалификации врача. При подозрении на камень мочеточника чувствительность УЗИ составляет лишь 45%, а специфичность – 94%. При подозрении на камень почки эти параметры составляют 45 и 88% соответственно [46].

Как метод инициальной диагностики ультразвукография может применяться для определения обструкции верхних мочевых путей и планирования дальнейших диагностических и терапевтических мероприятий [47]. При наличии классических симптомов почечной колики, наличие гидронефроза может являться свидетельством уретеролитиаза [48], но следует принимать во внимание, что расширение полостной системы почки наблюдается только у 89,1% пациентов с острыми болями в поясничной области и подтвержденным по данным КТ камнем мочеточника [49,50,51,52].

- Пациентам с подозрением на почечную колику не рекомендуется выполнение обзорной урографии (рентгенографии мочевыделительной системы) в качестве самостоятельного метода диагностики [50].

Уровень убедительности рекомендаций С (уровень достоверности доказательств –4)

Комментарии: обзорная урография позволяет диагностировать рентгенопозитивные камни, однако зависит от многих факторов (метеоризм, ожирение, состояние рентгеновской пленки, реактивов и т.д.). Чувствительность и специфичность обзорного рентгеновского снимка органов мочевой системы (урографии) составляет 44–77% и 80–87% соответственно. Возможно выполнение обзорной урографии у пациентов с подтвержденным при КТ камнем верхних мочевых путей для оценки «продвижения» камня по мочеточнику при консервативной камнеизгоняющей терапии и для определения возможности рентгеновского наведения при планировании ДУВЛ и определения эффективности после ее проведения [53,54].

2.5 Другие диагностические исследования

3. Лечение, включая медикаментозную и немедикаментозную терапию, диетотерапию, обезболивание, медицинские показания и противопоказания к применению методов лечения

Лечение при почечной колике направлено на клиническое выздоровление посредством устранения причины обструкции.

3.1 Консервативное лечение

3.1.1 Медикаментозное лечение

- Пациентам с почечной коликой рекомендуется назначение нестероидных противовоспалительных препаратов (диклофенак**, #индометацин 100 мг суппозитории однократно, ибупрофен**) с целью обезболивания [55,56,57,58, 59, 66].

Уровень убедительности рекомендаций А (уровень достоверности доказательств – 1)

Комментарии: На первом этапе лечения при почечной колике рекомендуется купирование боли. Нестероидные противовоспалительные средства (НПВС) эффективны у пациентов с почечной коликой и оказывают лучший анальгезирующий эффект по сравнению с опиатами. Пациентам, принимающим НПВС, в краткосрочной перспективе дальнейшая анальгезия требуется реже. Применение опиатов по сравнению с НПВС связано с более частым развитием побочных реакций и чаще требует проведения повторной анальгезии.

Лечение должно быть начато сразу при возникновении боли. Следует помнить, что диклофенак** снижает уровень гломерулярной фильтрации у больных с почечной недостаточностью, у пациентов с нормальной функцией почек этого не происходит.

Диклофенак** и ибупрофен** повышают риск сердечно-сосудистых осложнений, противопоказаны пациентам с сердечно-сосудистой недостаточностью, ишемической болезнью сердца, заболеваниями периферических сосудов и цереброваскулярной патологией. Назначение данных препаратов этим пациентам возможно только при вынужденных показаниях, но с применением наименьшей дозировки и длительности терапии [55,56,57,58, 59,60,61,62].

- Рекомендуется пациентам с почечной коликой и невозможностью назначения НПВС (в том числе из-за аллергических реакций) применение метамизола натрия с целью обезболивания в качестве альтернативы НПВС [63,64].

Уровень убедительности рекомендаций А (уровень достоверности доказательств – 1)

Комментарии: Метамизол натрия является ненаркотическим анальгетиком с доказанной эффективностью в медицинской практике. В некоторых странах метамизол натрия запрещен к применению из-за высокого риска гематологических осложнений вплоть до агранулоцитоза, даже после однократного применения. Несмотря на это, метамизол натрия широко используется во всем мире для купирования почечной колики. Так, по результатам опроса швейцарских урологов, метамизол натрия назначался при почечной колике 60% респондентов. Согласно исследованиям частота гематологических

осложнений при приеме метамизола составляет 0,16 случаев на миллион пациентов-дней приема [54,57,63,64,65].

- Рекомендуется пациентам с почечной коликой при неэффективности или невозможности назначения НПВС (в том числе из-за аллергических реакций) применение опиоидов и анальгетиков со смешанным механизмом действия (трамадол**) в качестве препаратов второй линии с целью обезболивания [66,67].

Уровень убедительности рекомендаций А (уровень достоверности доказательств – 1)

Комментарии: Наркотические анальгетики и НПВС обладают равной обезболивающей активностью. Однако НПВС в сравнении с опиатами реже вызывают побочные эффекты и реже требуют дополнительного обезболивания. Поэтому НПВС должны рассматриваться как препараты первой линии для купирования почечной колики. Исследования показывают, что трамадол** обладает равной эффективностью при купировании почечной колики по сравнению с #индометацином, поэтому так же может применяться при невозможности применения и неэффективности НПВС [66,67].

- Не рекомендуется пациентам с почечной коликой назначать спазмолитические препараты (АТХ-группа папаверин и его производные) с целью обезболивания [60].

Уровень убедительности рекомендаций А (уровень достоверности доказательств – 1)

Комментарии: Кокрейновской метаанализ не выявил преимуществ спазмолитических препаратов (папаверин и его производные) в отдельности и комбинации с НПВС по сравнению с применением только НПВС [60].

- Не рекомендуется пациентам с почечной коликой стимулировать диуреза путем внутривенного введения растворов электролитов и назначения препаратов из группы диуретиков для купирования почечной колики [68].

Уровень убедительности рекомендаций А (уровень достоверности доказательств – 1)

Комментарии: Кокрейновской метаанализ не выявил пользы от стимуляции диуреза у пациентов с почечной коликой. Тем не менее, ряд экспертов рекомендует потребление жидкости более 2-х литров в сутки с целью предотвращения дегидратации, особенно при приеме препаратов с потенциальным нефротоксическим действием.

- Рекомендуется пациентам с размером конкремента менее 7 мм и с контролируемым болевым синдромом проводить консервативную терапию, направленную на самопроизвольное отхождение конкремента (см. ниже) [68,69,70,71,72].

Уровень убедительности рекомендаций А (уровень достоверности доказательств – 1)

***Комментарии:** Вероятность отхождения конкремента из мочеточника обусловлена его размером и локализацией. Так вероятность самопроизвольного отхождения камня из мочеточника составляет 87%, 72%, 47% и 27% при размере камня 1, 4, 7, 10 мм соответственно. Примерно две трети камней мочеточника выходят самопроизвольно в течении 4-х недель. В свою очередь частота осложнений зависит от длительности симптомов, которая может достигать 20% при длительности симптомов более 4-х недель и составлять только 7% при длительности симптомов менее 4-х недель. Одно из последних исследований демонстрирует, что вероятность самопроизвольного отхождения конкремента более 6,5 мм на аксиллярном срезе КТ (ширина конкремента) не превышает 9%, а при ширине конкремента 5 мм вероятность отхождения составляет 65%.*

- Рекомендуется пациентам с размером конкремента, превышающим 5 мм, и с хорошо контролируемой анальгезией назначать альфа-адреноблокаторы (#тамсулозин**, #алфузозин**, #теразозин, #силодозин) в качестве медикаментозной экспульсивной (камнеизгоняющей) терапии [52,73,75,76,77,78,79,80,81,82,83,84,85,86,87,88].

Уровень убедительности рекомендаций А (уровень достоверности доказательств – 1)

***Комментарии:** Вероятность отхождения конкремента из мочеточника обусловлена его размером и локализацией, #тамсулозин** – один из наиболее часто используемых для медикаментозной экспульсивной терапия (МЕТ) альфа-адреноблокаторов. Однако результаты клинического исследования #тамсулозина**, #теразозина и #доксазозина продемонстрировали их одинаковую эффективность. Эффективность этой группы препаратов также подтверждается рядом исследований, продемонстрировавших увеличение частоты отхождения конкрементов на фоне приема #доксазозина**, #теразозина, #алфузозина** и #силодозина. Однако, несмотря на множество работ, доказывающих эффективность медикаментозной камнеизгоняющей терапии, она остается предметом дискуссий из-за появления рандомизированных многоцентровых исследований, в которых преимущества такой терапии не были доказаны. В последнем метаанализе Кокрейновского сообщества доказана*

эффективность α_1 -адреноблокаторов, только если размер конкремента превышает 5 мм [52,73,75,76,77,78,79,80,81,82,83,84,85,86,87,88].

Режим дозирования альфа-адреноблокаторов:

*#тамсулозин ** 0,4 мг в день*

*#алфузозин ** 10 мг в день*

#теразозин 2 мг в день

#силодозин 8 мг в день

- Пациентам в рамках проведения медикаментозной камнеизгоняющей терапии рекомендуется проводить визуализацию конкремента каждые 2 недели до момента отхождения конкремента, но не более 4 недель с целью контроля эффективности лечения [89].

Уровень убедительности рекомендаций С (уровень достоверности доказательств – 3)

Комментарии: *В настоящее время нет публикаций, дающих четкое указание касательно сроков, периодичности и методов контрольных исследований при наблюдении за пациентом с камнями мочеточника при консервативной терапии. Ряд экспертов рекомендует выполнение контрольного обследования каждые 2 недели с момента первичного обследования до момента отхождения камня или его удаления. При рентгенопозитивных камнях с этой целью может быть выполнена обзорная урография для визуализации конкремента и оценки его продвижения. Также рекомендуется выполнение контрольного ультразвукового исследования почек для оценки степени дилатации полостной системы. При рентгенонегативных конкрементах может быть выполнена КТ по низкодозному протоколу. Если было отмечено спонтанное отхождение конкремента, обычно не требуется выполнения никаких методов визуальной диагностики. Если камень не вышел в течении шести недель, то вероятность его спонтанного отхождения не велика, и крайне редко отмечается отхождение конкремента по прошествии шести недель (приложение Г3). Поэтому, если не было отмечено отхождение конкремента в эти сроки, пациент должен быть направлен в стационар для проведения оперативного лечения [89,90,91].*

3.2 Оперативное лечение

- Пациентам с осложненной почечной коликой (острый пиелонефрит, сепсис, олигоурия и анурия) для увеличения эффективности дальнейшего лечения рекомендуется выполнять неотложное дренирование верхних мочевых путей путем

чрескожной пункционной нефростомии или внутренним мочеточниковым стентом [92,93,94,95,96,97].

Уровень убедительности рекомендаций С (уровень достоверности доказательств – 5)

Комментарии: Наряду с инфузионной и антибактериальной терапией при наличии показаний, дренирование очага является важным элементом ведения пациентов с сепсисом и септическим шоком. Неотложное дренирование верхних мочевых путей в виде установки внутреннего мочеточникового стента или выполнения чрескожной пункционной нефростомии (ЧПНС) является стандартным методом лечения пациентов с острым обструктивным пиелонефритом. Одно из имеющихся немногочисленных рандомизированных исследований демонстрирует равную эффективность каждого из этих методов в лечении у пациентов с обструктивным уролитиазом и проявлениями инфекционного процесса в верхних мочевых путях. В другом исследовании, посвященном данному вопросу, отмечено преимущество ЧПНС, потому что в группе стентирования нескольким пациентам не удалось его осуществить. Решение вопроса о методе дренирования должно приниматься на основании множества факторов, таких как предпочтение хирурга, состояние пациента, тяжесть воспалительного процесса, степень дилатации верхних мочевых путей, техническая оснащенность медицинского учреждения. Согласно последнему исследованию, после ЧПНС вероятность спонтанного отхождения конкремента выше, чем после стентирования, что может быть связано с проксимальной миграцией конкремента в процессе стентирования. Кроме того, ЧПНС в меньшей степени влияет на качество жизни пациента и сопровождается меньшей частотой дизурических явлений и болей по сравнению со стентированием [92,93,94,95,96,97].

- Пациентам с неконтролируемым болевым синдромом и отсутствием клинических проявлений инфекционно-воспалительного процесса в том случае, если самопроизвольное отхождение конкремента маловероятно и в медицинском учреждении имеется техническая возможность, рекомендуется выполнение неотложной контактной уретеролитотрипсии или дистанционной (ударноволновой) литотрипсии для избавления от боли и от причины ее вызывающей, а также с целью профилактики осложнений [94,98,99,100,101,102,103,104].

Уровень убедительности рекомендаций В (уровень достоверности доказательств – 2)

Комментарии: В ряде контролируемых исследований, сравнивающих неотложную и отсроченную уретероскопию, не было выявлено статистических различий в

эффективности и частоте осложнений при различных сроках выполнения операции. Неотложная уретероскопия может уменьшать необходимость в анальгетических, противовоспалительных препаратах, уменьшать длительность госпитализации, за счет чего снижается общая стоимость лечения при сравнимой эффективности и безопасности. Последнее рандомизированное исследование доказывает равную эффективность и безопасность отсроченного ДУВЛ и выполненного в течении суток после первого эпизода почечной колики. В рандомизированном исследовании, сравнивающем неотложную уретероскопию с неотложной ДУВЛ, некоторое предпочтение отдается неотложной уретероскопии из-за негативного эффекта на качество жизни пациента, обусловленного отхождением фрагментов конкремента после ДУВЛ. Лечение, направленное на удаление камней, рекомендуется начинать только после устранения активного инфекционного процесса [94,98,99,100,101,102,103,104].

- Пациентам с неконтролируемым болевым синдромом и отсутствием клинических проявлений инфекционно-воспалительного процесса в том случае, если самопроизвольное отхождение конкремента маловероятно и невозможно удалить камень оперативным путем, в кратчайшие сроки рекомендуется выполнять дренирование верхних мочевых путей внутренним мочеточниковым стентом с целью предотвращения осложнений [105,106].

Уровень убедительности рекомендаций С (уровень достоверности доказательств – 4)

Комментарии: Предварительное стентирование не является обязательной манипуляцией перед проведением уретероскопии. Однако, если невозможно выполнить удаление камня в кратчайшие сроки после обращения пациента, возможно дренирование верхних мочевых путей внутренним мочеточниковым стентом. Предстентирование улучшает эффективность уретероскопии и контактной уретеролитотрипсии в плане достижения состояния свободного от камней и снижает вероятность осложнений. Нахождение стента в мочевых путях может быть сопряжено болями, дизурическими явлениями, инфекционно-воспалительными осложнениями, инкрустацией. Эти осложнения можно минимизировать, уменьшив время нахождения стента в организме. Оптимальным сроком для планирования оперативного лечения, направленного на избавления от конкремента являются первые 4 недели после установки стента [105,106,107]. Применение α -адреноблокаторов (#тамсулозин**) может снижать интенсивность стент-индуцированных симптомов [107,108].

- Пациентам с почечной коликой рекомендуется выполнение контрольной обзорной урографии (рентгенографии мочевыделительной системы) после проведенных оперативных вмешательств и дренирования верхних мочевых путей для оценки эффективности дренирования и проведенных оперативных вмешательств [92,93,94,95,96,97, 98,99,100,101,102,103,104].

Уровень убедительности рекомендаций В (уровень достоверности доказательств – 2)

4. Медицинская реабилитация, медицинские показания и противопоказания к применению методов реабилитации

Нет

5. Профилактика и диспансерное наблюдение, медицинские показания и противопоказания к применению методов профилактики

5.1 Диспансерное наблюдение

Не требуется

5.2 Профилактика развития почечной колики

- Рекомендуется пациентам с купированной почечной коликой при выписке на амбулаторное лечение назначать НПВС для купирования болей в амбулаторных условиях в случае их рецидива [59].

Уровень убедительности рекомендаций А (уровень достоверности доказательств – 1)

Комментарии: НПВС эффективны не только для купирования почечной колики, но и снижают потребность в приеме анальгезирующих препаратов. Амбулаторным пациентам НПВП могут быть назначены в таблетированной форме или в форме суппозиториев [59].

6. Организация оказания медицинской помощи

Показания к госпитализации при почечной колике:

- Неподтвержденный диагноз (особенно у лиц старше 60 лет, потому что разрыв аневризмы аорты может иметь схожие симптомы с почечной коликой);
- Не купирующийся или часто рецидивирующий болевой приступ;

- Признаки мочевой инфекции;
- Размер камня превышает 7 мм;
- Наличие единственной или трансплантированной почки;
- Анурия, олигурия;
- Невозможность быстро организовать необходимое обследование и наблюдение пациента врачом-специалистом в амбулаторных условиях;
- Повторные обращения с почечной коликой, обусловленной одной и той же причиной;
- Беременность;
- Билатеральный нефролитиаз

Показания к выписке пациента из стационара при почечной колике:

- Болевой синдром стойко купирован
- Размер конкремента позволяет проводить консервативную литокинетическую терапию
- Выполнено дренирование верхних мочевых путей и планируется этапное лечение
- Устранены причины обструкции (отхождение мочевого конкремента и др.) [109].

Комментарии: *Если пациент соответствует указанным выше критериям, он может быть выписан на амбулаторное лечение. Пациент должен быть информирован о возможных повторных приступах, о том, что эти приступы могут быть связаны с движением камня по верхним мочевым путям. Пациенту должны быть назначены нестероидные противовоспалительные препараты для купирования болей. Так же амбулаторно пациент должен быть проконсультирован урологом в течении 7-14 дней. Если выписывается пациент с камнем, самопроизвольное отхождение которого маловероятно, то должна быть запланирована госпитализация для оперативного лечения в течении 4-х недель для снижения риска осложнений, включая нарушение функции почки [109,110].*

7. Дополнительная информация (в том числе факторы, влияющие на исход заболевания или состояния)

Отсутствует

Критерии оценки качества медицинской помощи

| № п/п | Критерии качества | Уровень достоверности доказательств | Уровень убедительности рекомендаций |
|----------|--|---|---|
| 1 | Выполнен осмотр врачом-урологом | 3 | C |
| 2 | Выполнен общий (клинический) анализ крови развернутый | 4 | D |
| 3 | Выполнен анализ крови биохимический общетерапевтический (креатинин, мочеви́на) | 4 | D |
| 4 | Выполнен общий анализ мочи | 4 | D |
| 5 | Выполнено бактериологическое исследование мочи (при наличии признаков инфекционно-воспалительного процесса) | 4 | D |
| 6 | Выполнена бесконтрастная компьютерная томография почек и надпочечников или ультразвуковое исследование почек и мочевыводящих путей в сочетании с обзорной урографией (рентгенография мочевыделительной системы) | 1 | B |
| 7 | Выполнено введение лекарственных препаратов группы нестероидные противовоспалительные средств и/или метамизола натрия или лекарственных препаратов группы наркотические анальгетики не позднее 1 часа от момента установления диагноза (в зависимости от медицинских показаний) с последующей оценкой анальгезирующего эффекта через 30 мин. после введения. | 1a | A |
| 8 | Выполнено дренирование верхних мочевыводящих путей (при отсутствии эффекта от медикаментозной терапии в течении 12 часов) или дистанционная литотрипсия / контактная уретеролитотрипсия (в зависимости от медицинских показаний и при отсутствии медицинских противопоказаний) в течении 24 часов. | 3 | C |
| 5 | Выполнена контрольная обзорная урография (рентгенография мочевыделительной системы) при проведении дренирования верхних | 4 | C |

| | | | |
|--|---|--|--|
| | мочевыводящих путей или оперативного лечения. | | |
|--|---|--|--|

Список литературы

1. Малхасян В.А., Иванов В.Ю., Ходырева Л.А., Дударева А.А., Куприянов Ю.А., Редькович В.И.. Анализ оказания специализированной медицинской помощи пациентам с почечной коликой в урологических стационарах г. Москва // Экспериментальная и клиническая урология. 2016; стр. 4.
2. Trinchieri A., Curhan G., Karlsen S., Jun Wu K. Epidemiology //Stone Disease / Eds J. Segura, P. Conort, S. Khoury. — Paris: Health Publications, 2003. — P. 13–30.1e.
3. Stamatelou KK, Francis ME, Jones CA, Nyberg LM, Curhan GC. Time trends in reported prevalence of kidney stones in the United States: 1976-1994 // Kidney Int. 2003; 63, (5):. Pp. 1817–1823. doi: 10.1046/j.1523-1755.2003.00917.x.
4. Малхасян В.А., Иванов В.Ю., Геворкян А.Р., Семенякин И.В., Гаджиев Н.К., Прокопович М.А.. Формирование клинического профиля амбулаторного пациента с мочекаменной болезнью в Москве. Вопросы урологии и андрологии // Вопросы урологии и андрологии. 2017; 5, (1):. Стр. 23–27.
5. Аполихин ОИ, Сивков А., и др. Заболеваемость мочекаменной болезнью в Российской Федерации (2005-2016 годы) // Экспериментальная и клиническая урология. 2018; 4. Стр.. 48–58.
6. Favus M. Kidney Stone Emergencies // Endotext. MDText.com, Inc., 2000;
7. Hyams ES, Korley FK, Pham JC, Matlaga BR. Trends in imaging use during the emergency department evaluation of flank pain. // J. Urol. 2011; 186, (6):. Pp. 2270–2274. doi: 10.1016/j.juro.2011.07.079.
8. Moore CL, Bomann S, Daniels B, Luty S, Molinaro A, Singh D, et al. Derivation and validation of a clinical prediction rule for uncomplicated ureteral stone--the STONE score: retrospective and prospective observational cohort studies. // BMJ. 2014; 348, (March): Pp. g2191. doi: 10.1136/bmj.g2191.
9. Fukuhara H, Ichiyanagi O, Midorikawa S, Kakizaki H, Kaneko H, Tsuchiya N. Internal validation of a scoring system to evaluate the probability of ureteral stones: The CHOKAI score // Am. J. Emerg. Med. 2017; doi: 10.1016/j.ajem.2017.06.023.
10. Carter MR, Green BR. Renal calculi: emergency department diagnosis and treatment. // Emerg. Med. Pract. 2011; 13, (7):. Pp. 1–17; quiz 18.
11. Goldstone A, Bushnell A. Does diagnosis change as a result of repeat renal colic computed tomography scan in patients with a history of kidney stones? // Am. J. Emerg. Med. W.B. Saunders, 2010; 28, (3):. Pp. 291–295. doi: 10.1016/J.AJEM.2008.11.024.
12. Curhan GC, Willett WC, Rimm EB, Stampfer MJ. Family History and Risk of Kidney Stones // J.

- Urol. 1999; 162, (2):. Pp. 635. doi: 10.1016/S0022-5347(05)68665-X.
13. Просяниников М.Ю. Мочекаменная болезнь и сердечно-сосудистые заболевания: только статистическая связь или общность патогенетических механизмов? / Просяниников М.Ю., Анохин Н.В., Голованов С.А., Кирпатовский В.И., Сивков А.В., Константинова О.В., Иванов К.В., Аполихин О.И. // Экспериментальная и клиническая урология 2018 №3 34-41 с.
 14. Wang RC. Managing Urolithiasis // Ann. Emerg. Med. 2016; 67, (4):. Pp. 449–454. doi: 10.1016/j.annemergmed.2015.10.021.
 15. Лопаткин Н.А. Руководство по урологии: в 3 т. — М.: Медицина, 1998.
 16. Türk C, Petřk A, Sarica K, Seitz C, Skolarikos A, Straub M, Knoll T. EAU Guidelines on Diagnosis and Conservative Management of Urolithiasis. Eur Urol. 2016 Mar; 69(3):468-74. Epub 2015 Aug 28.
 17. Bove P, Kaplan D, Dalrymple N, Rosenfield AT, Verga M, Anderson K, et al. Reexamining the value of hematuria testing in patients with acute flank pain. // J. Urol. 1999; 162, (3 Pt 1): Pp. 685–687.
 18. Press SM, Smith AD. Incidence of negative hematuria in patients with acute urinary lithiasis presenting to the emergency room with flank pain. // Urology. 1995; 45, (5):. Pp. 753–757. doi: 10.1016/S0090-4295(99)80078-8.
 19. Alleemudder A, Goyal A, Pati J, Tai X-Y. Raised white cell count in renal colic: Is there a role for antibiotics? // Urol. Ann. Wolters Kluwer -- Medknow Publications, 2014; 6, (2):. Pp. 127. doi: 10.4103/0974-7796.130554.
 20. Abrahamian FM, Krishnadasan A, Mower WR, Moran GJ, Talan DA. Association of Pyuria and Clinical Characteristics With the Presence of Urinary Tract Infection Among Patients With Acute Nephrolithiasis // Ann. Emerg. Med. Mosby, 2013; 62, (5):. Pp. 526–533. doi: 10.1016/J.ANNEMERGMED.2013.06.006.
 21. Dorfman M, Chan SB, Hayek K, Hill C. Pyuria and Urine Cultures in Patients with Acute Renal Colic // J. Emerg. Med. 2016; 51, (4):. Pp. 358–364. doi: 10.1016/j.jemermed.2015.10.043.
 22. Kim SC, Burns EK, Lingeman JE, Paterson RF, McAteer JA, Williams JC. Cystine calculi: correlation of CT-visible structure, CT number, and stone morphology with fragmentation by shock wave lithotripsy. // Urol. Res. 2007; 35, (6):. Pp. 319–324. doi: 10.1007/s00240-007-0117-1.
 23. El-Nahas AR, El-Assmy AM, Mansour O, Sheir KZ. A prospective multivariate analysis of factors predicting stone disintegration by extracorporeal shock wave lithotripsy: the value of high-resolution noncontrast computed tomography. // Eur. Urol. 2007; 51, (6):. Pp. 1688-93; discussion 1693-4. doi: 10.1016/j.eururo.2006.11.048.

24. Patel T, Kozakowski K, Hruba G, Gupta M. Skin to stone distance is an independent predictor of stone-free status following shockwave lithotripsy. // *J. Endourol.* 2009; 23, (9):. Pp. 1383–1385. doi: 10.1089/end.2009.0394.
25. Zarse CA, Hameed TA, Jackson ME, Pishchalnikov YA, Lingeman JE, McAteer JA, et al. CT visible internal stone structure, but not Hounsfield unit value, of calcium oxalate monohydrate (COM) calculi predicts lithotripsy fragility in vitro. // *Urol. Res.* 2007; 35, (4):. Pp. 201–206. doi: 10.1007/s00240-007-0104-6.
26. Schwartz BF, Schenkman N, Armenakas NA, Stoller ML. Imaging characteristics of indinavir calculi. // *J. Urol.* 1999; 161, (4):. Pp. 1085–1087.
27. Sourtzis S, Thibeau JF, Damry N, Raslan A, Vandendris M, Bellemans M. Radiologic investigation of renal colic: unenhanced helical CT compared with excretory urography. // *AJR. Am. J. Roentgenol.* 1999; 172, (6):. Pp. 1491–1494. doi: 10.2214/ajr.172.6.10350278.
28. Miller OF, Rineer SK, Reichard SR, Buckley RG, Donovan MS, Graham IR, et al. Prospective comparison of unenhanced spiral computed tomography and intravenous urogram in the evaluation of acute flank pain. // *Urology.* 1998; 52, (6):. Pp. 982–987.
29. Yilmaz S, Sindel T, Arslan G, Ozkaynak C, Karaali K, Kabaalioglu A, et al. Renal colic: comparison of spiral CT, US and IVU in the detection of ureteral calculi. // *Eur. Radiol.* 1998; 8, (2):. Pp. 212–217. doi: 10.1007/s003300050364.
30. Niall O, Russell J, MacGregor R, Duncan H, Mullins J. A comparison of noncontrast computerized tomography with excretory urography in the assessment of acute flank pain. // *J. Urol.* 1999; 161, (2):. Pp. 534–537.
31. Wang J-H, Shen S-H, Huang S-S, Chang C-Y. Prospective comparison of unenhanced spiral computed tomography and intravenous urography in the evaluation of acute renal colic. // *J. Chin. Med. Assoc.* 2008; 71, (1):. Pp. 30–36. doi: 10.1016/S1726-4901(08)70069-8.
32. Shine S. Urinary calculus: IVU vs. CT renal stone? A critically appraised topic. // *Abdom. Imaging.* 2008; 33, (1):. Pp. 41–43. doi: 10.1007/s00261-007-9307-0.
33. Talner L, Vaughan M. Nonobstructive renal causes of flank pain: findings on noncontrast helical CT (CT KUB). // *Abdom. Imaging.* 2003; 28, (2):. Pp. 210–216. doi: 10.1007/s00261-001-0188-3.
34. Koroglu M, Wendel JD, Ernst RD, Oto A. Alternative diagnoses to stone disease on unenhanced CT to investigate acute flank pain. // *Emerg. Radiol.* 2004; 10, (6):. Pp. 327–333. doi: 10.1007/s10140-004-0336-5.
35. Kennish SJ, Bhatnagar P, Wah TM, Bush S, Irving HC. Is the KUB radiograph redundant for investigating acute ureteric colic in the non-contrast enhanced computed tomography era? // *Clin. Radiol.* 2008; 63, (10):. Pp. 1131–1135. doi: 10.1016/j.crad.2008.04.012.

36. Kim BS, Hwang IK, Choi YW, Namkung S, Kim HC, Hwang WC, et al. Low-dose and standard-dose unenhanced helical computed tomography for the assessment of acute renal colic: prospective comparative study. // *Acta Radiol.* 2005; 46, (7):. Pp. 756–763.
37. Ripollés T, Agramunt M, Errando J, Martínez MJ, Coronel B, Morales M. Suspected ureteral colic: plain film and sonography vs unenhanced helical CT. A prospective study in 66 patients. // *Eur. Radiol.* 2004; 14, (1):. Pp. 129–136. doi: 10.1007/s00330-003-1924-6.
38. Dalla Palma L, Stacul F, Bazzocchi M, Pagnan L, Festini G, Marega D. Ultrasonography and plain film versus intravenous urography in ureteric colic. // *Clin. Radiol.* 1993; 47, (5):. Pp. 333–336.
39. Elicker BM, Cypel YS, Weinreb JC. IV contrast administration for CT: a survey of practices for the screening and prevention of contrast nephropathy. // *AJR. Am. J. Roentgenol.* 2006; 186, (6):. Pp. 1651–1658. doi: 10.2214/AJR.05.0407.
40. Portis AJ, Sundaram CP. Diagnosis and initial management of kidney stones // *Am. Fam. Physician.* 2001; 63, (7):. Pp. 1329–1338.
41. Jones GC, Macklin JP, Alexander WD. Contraindications to the use of metformin // *BMJ. British Medical Journal Publishing Group,* 2003; 326, (7379):. Pp. 4–5. doi: 10.1136/BMJ.326.7379.4.
42. Semins MJ, Matlaga BR. Management of urolithiasis in pregnancy. // *Int. J. Womens. Health.* Dove Press, 2013; 5. Pp. 599–604. doi: 10.2147/IJWH.S51416.
43. Fiadjoe P, Kannan K, Rane A. Maternal urological problems in pregnancy // *Eur. J. Obstet. Gynecol. Reprod. Biol.* 2010; 152, (1):. Pp. 13–17. doi: 10.1016/j.ejogrb.2010.04.013.
44. Jandaghi AB, Falahatkar S, Alizadeh A, Kanafi AR, Pourghorban R, Shekarchi B, et al. Assessment of ureterovesical jet dynamics in obstructed ureter by urinary stone with color Doppler and duplex Doppler examinations. // *Urolithiasis.* 2013; 41, (2):. Pp. 159–163. doi: 10.1007/s00240-012-0542-7.
45. Wachsberg RH. Unilateral absence of ureteral jets in the third trimester of pregnancy: pitfall in color Doppler US diagnosis of urinary obstruction. // *Radiology.* 1998; 209, (1):. Pp. 279–281. doi: 10.1148/radiology.209.1.9769844.
46. Shokeir AA, Mahran MR, Abdulmaaboud M. Renal colic in pregnant women: role of renal resistive index. // *Urology.* 2000; 55, (3):. Pp. 344–347.
47. Semins MJ, Feng Z, Trock B, Bohlman M, Hosek W, Matlaga BR. Evaluation of acute renal colic: a comparison of non-contrast CT versus 3-T non-contrast HASTE MR urography // *Urolithiasis.* Springer-Verlag, 2013; 41, (1):. Pp. 43–46. doi: 10.1007/s00240-012-0525-8.
48. Kanal E, Barkovich AJ, Bell C, Borgstede JP, Bradley WG, Froelich JW, et al. ACR guidance document on MR safe practices: 2013 // *J. Magn. Reson. Imaging.* 2013; 37, (3):. Pp. 501–530. doi: 10.1002/jmri.24011.
49. Ray AA, Ghiculete D, Pace KT, Honey RJD. Limitations to Ultrasound in the Detection and

- Measurement of Urinary Tract Calculi // *Urology*. 2010; 76, (2):. Pp. 295–300. doi: 10.1016/j.urology.2009.12.015.
- 50.Song Y, Hernandez N, Gee MS, Noble VE, Eisner BH. Can ureteral stones cause pain without causing hydronephrosis? // *World J. Urol.* 2016; 34, (9):. Pp. 1285–1288. doi: 10.1007/s00345-015-1748-4.
- 51.Daniels B, Gross CP, Molinaro A, Singh D, Luty S, Jessey R, et al. STONE PLUS: Evaluation of Emergency Department Patients With Suspected Renal Colic, Using a Clinical Prediction Tool Combined With Point-of-Care Limited Ultrasonography // *Ann. Emerg. Med. American College of Emergency Physicians*, 2015; Pp. 1–10. doi: 10.1016/j.annemergmed.2015.10.020.
- 52.Dalziel PJ, Noble VE. Bedside ultrasound and the assessment of renal colic: a review // *Emerg. Med. J.* 2013; 30, (1):. Pp. 3–8. doi: 10.1136/emered-2012-201375.
- 53.Heidenreich A, Desgrandschamps F, Terrier F. Modern approach of diagnosis and management of acute flank pain: review of all imaging modalities. // *Eur. Urol.* 2002; 41, (4):. Pp. 351–362.
- 54.Leveridge M, D’Arcy FT, O’Kane D, Ischia JJ, Webb DR, Bolton DM, et al. Renal colic: current protocols for emergency presentations. // *Eur. J. Emerg. Med.* 2016; 23, (1):. Pp. 2–7. doi: 10.1097/MEJ.0000000000000324.
- 55.Phillips E, Kieley S, Johnson EB, Monga M. Emergency room management of ureteral calculi: current practices. // *J. Endourol.* 2009; 23, (6):. Pp. 1021–1024. doi: 10.1089/end.2008.0615.
- 56.Micali S, Grande M, Sighinolfi MC, Carne C De, Stefani S De, Bianchi G. Medical Therapy of Urolithiasis // *J. Endourol.* 2006; 20, (11):. Pp. 841–847. doi: 10.1089/end.2006.20.841.
- 57.Engeler DS, Schmid S, Schmid H-P. The ideal analgesic treatment for acute renal colic – Theory and practice // *Scand. J. Urol. Nephrol.* 2008; 42, (2):. Pp. 137–142. doi: 10.1080/00365590701673716.
- 58.Shokeir AA, Abdulmaaboud M, Farage Y, Mutabagani H. Resistive index in renal colic: the effect of nonsteroidal anti-inflammatory drugs. // *BJU Int.* 1999; 84, (3):. Pp. 249–251.
- 59.Holdgate A, Pollock T. Nonsteroidal anti-inflammatory drugs (NSAIDs) versus opioids for acute renal colic. // *Cochrane database Syst. Rev.* 2004; (1):. Pp. CD004137. doi: 10.1002/14651858.CD004137.pub2.
- 60.Afshar K, Jafari S, Marks AJ, Eftekhari A, MacNeily AE. Nonsteroidal anti-inflammatory drugs (NSAIDs) and non-opioids for acute renal colic. // *Cochrane database Syst. Rev.* 2015; 6. Pp. CD006027. doi: 10.1002/14651858.CD006027.pub2.
- 61.Krum H, Swergold G, Gammaitoni A, Peloso PM, Smugar SS, Curtis SP, et al. Blood Pressure and Cardiovascular Outcomes in Patients Taking Nonsteroidal Antiinflammatory Drugs // *Cardiovasc. Ther.* 2012; 30, (6):. Pp. 342–350. doi: 10.1111/j.1755-5922.2011.00283.x.
- 62.Coxib and traditional NSAID Trialists’ (CNT) Collaboration, Bhala N, Emberson J, Merhi A,

- Abramson S, Arber N, et al. Vascular and upper gastrointestinal effects of non-steroidal anti-inflammatory drugs: meta-analyses of individual participant data from randomised trials // *Lancet*. 2013; 382, (9894):. Pp. 769–779. doi: 10.1016/S0140-6736(13)60900-9.
- 63.Hearn L, Derry S, Moore RA. Single dose dipyron (metamizole) for acute postoperative pain in adults // *Cochrane Database Syst. Rev.* 2016; 4. Pp. CD011421. doi: 10.1002/14651858.CD011421.pub2.
- 64.Edwards J, Meseguer F, Faura C, Moore RA, McQuay HJ, Derry S. Single dose dipyron for acute renal colic pain // *Cochrane Database Syst. Rev.* 2002; (4):. Pp. CD003867. doi: 10.1002/14651858.CD003867.
- 65.Basak G, Drozd-Sokołowska J, Wiktor-Jedrzejczak W. Update on the Incidence of Metamizole Sodium-Induced Blood Dyscrasias in Poland // *J. Int. Med. Res.* 2010; 38, (4):. Pp. 1374–1380. doi: 10.1177/147323001003800419.
- 66.Pathan SA, Mitra B, Cameron PA. A Systematic Review and Meta-analysis Comparing the Efficacy of Nonsteroidal Anti-inflammatory Drugs, Opioids, and Paracetamol in the Treatment of Acute Renal Colic // *Eur. Urol.* 2018; 73, (4):. Pp. 583–595. doi: 10.1016/j.eururo.2017.11.001.
- 67.Shirazi M, Salehipour M, Afrasiabi MA, Aminsharifi A. Analgesic Effects and Safety of Desmopressin, Tramadol and Indomethacin in Patients with Acute Renal Colic; A Randomized Clinical Trial. // *Bull. Emerg. trauma.* 2015; 3, (2):. Pp. 41–45.
- 68.Worster A, Richards C. Fluids and diuretics for acute ureteric colic. // *Cochrane database Syst. Rev.* 2005; (3):. Pp. CD004926. doi: 10.1002/14651858.CD004926.pub2.
- 69.Bultitude M, Rees J. Management of renal colic // *Bmj.* 2012; 345, (aug29 1): Pp. e5499–e5499. doi: 10.1136/bmj.e5499.
- 70.Coll DM, Varanelli MJ, Smith RC. Relationship of spontaneous passage of ureteral calculi to stone size and location as revealed by unenhanced helical CT // *Am. J. Roentgenol.* 2002; 178, (1):. Pp. 101–103. doi: 10.2214/ajr.178.1.1780101.
- 71.Hübner WA, Irby P, Stoller ML. Natural history and current concepts for the treatment of small ureteral calculi. // *Eur. Urol.* 1993; 24, (2):. Pp. 172–176.
- 72.Jendeberg J, Geijer H, Alshamari M, Cierzniak B, Lidén M. Size matters: The width and location of a ureteral stone accurately predict the chance of spontaneous passage // *Eur. Radiol.* 2017; 27, (11):. Pp. 4775–4785. doi: 10.1007/s00330-017-4852-6.
- 73.Liatsikos EN, Katsakiori PF, Assimakopoulos K, Voudoukis T, Kallidonis P, Constantinides C, et al. Doxazosin for the Management of Distal-Ureteral Stones // *J. Endourol.* 2007; 21, (5):. Pp. 538–541. doi: 10.1089/end.2006.0107.
- 74.Hollingsworth JM, Rogers MA, Kaufman SR, Bradford TJ, Saint S, Wei JT, et al. Medical therapy to facilitate urinary stone passage: a meta-analysis // *Lancet.* 2006; 368, (9542):. Pp. 1171–1179.

doi: 10.1016/S0140-6736(06)69474-9.

75. Lojanapiwat B, Kochakarn W, Suparatchatpan N, Lertwuttichaikul K. Effectiveness of Low-dose and Standard-dose Tamsulosin in the Treatment of Distal Ureteric Stones: A Randomized Controlled Study // *J. Int. Med. Res.* 2008; 36, (3):. Pp. 529–536. doi: 10.1177/147323000803600318.
76. Wang C-J, Huang S-W, Chang C-H. Efficacy of an α 1 Blocker in Expulsive Therapy of Lower Ureteral Stones // *J. Endourol.* 2008; 22, (1):. Pp. 41–46. doi: 10.1089/end.2007.0133.
77. Kaneko T, Matsushima H, Morimoto H, Tsuzaka Y, Homma Y. Efficacy of low dose tamsulosin in medical expulsive therapy for ureteral stones in Japanese male patients: A randomized controlled study // *Int. J. Urol.* 2010; 17, (5):. Pp. 462–465. doi: 10.1111/j.1442-2042.2010.02499.x.
78. Yilmaz E, Batislam E, Basar MM, Tuglu D, Ferhat M, Basar H. The comparison and efficacy of 3 different alpha1-adrenergic blockers for distal ureteral stones. // *J. Urol.* 2005; 173, (6):. Pp. 2010–2012. doi: 10.1097/01.ju.0000158453.60029.0a.
79. Zehri AA, Ather MH, Abbas F, Biyabani SR. Preliminary Study of Efficacy of Doxazosin as a Medical Expulsive Therapy of Distal Ureteric Stones in a Randomized Clinical Trial // *Urology.* 2010; 75, (6):. Pp. 1285–1288. doi: 10.1016/j.urology.2009.10.069.
80. Mohseni MG, Hosseini SR, Alizadeh F. Efficacy of terazosin as a facilitator agent for expulsion of the lower ureteral stones. // *Saudi Med. J.* 2006; 27, (6):. Pp. 838–840.
81. Agrawal M, Gupta M, Gupta A, Agrawal A, Sarkari A, Lavania P. Prospective Randomized Trial Comparing Efficacy of Alfuzosin and Tamsulosin in Management of Lower Ureteral Stones // *Urology.* 2009; 73, (4):. Pp. 706–709. doi: 10.1016/j.urology.2008.11.013.
82. Pedro RN, Hinck B, Hendlin K, Feia K, Canales BK, Monga M. Alfuzosin Stone Expulsion Therapy for Distal Ureteral Calculi: A Double-Blind, Placebo Controlled Study // *J. Urol.* 2008; 179, (6):. Pp. 2244–2247. doi: 10.1016/j.juro.2008.01.141.
83. Ahmed AA, Al-sayed AS. Tamsulosin versus Alfuzosin in the Treatment of Patients with Distal Ureteral Stones: Prospective, Randomized, Comparative Study // *Korean J. Urol.* 2010; 51, (3):. Pp. 193. doi: 10.4111/kju.2010.51.3.193.
84. Chau LH, Tai DCK, Fung BTC, Li JCM, Fan CW, Li MKW. Medical expulsive therapy using alfuzosin for patient presenting with ureteral stone less than 10 mm: A prospective randomized controlled trial // *Int. J. Urol.* 2011; 18, (7):. Pp. 510–514. doi: 10.1111/j.1442-2042.2011.02780.x.
85. Tsuzaka Y, Matsushima H, Kaneko T, Yamaguchi T, Homma Y. Naftopidil vs silodosin in medical expulsive therapy for ureteral stones: A randomized controlled study in Japanese male patients // *Int. J. Urol.* 2011; 18, (11):. Pp. 792–795. doi: 10.1111/j.1442-2042.2011.02850.x.
86. Itoh Y, Okada A, Yasui T, Hamamoto S, Hirose M, Kojima Y, et al. Efficacy of selective α 1A

- adrenoceptor antagonist silodosin in the medical expulsive therapy for ureteral stones // *Int. J. Urol.* 2011; 18, (9):. Pp. no-no. doi: 10.1111/j.1442-2042.2011.02810.x.
- 87.Sairam K. Should we SUSPEND MET? Not really. // *Cent. Eur. J. Urol.* 2016; 69, (2):. Pp. 183. doi: 10.5173/ceju.2016.864.
- 88.Campschroer T, Zhu X, Vernooij RW, Lock MTWT. Alpha-blockers as medical expulsive therapy for ureteral stones // *Cochrane Database of Systematic Reviews.* John Wiley & Sons, Ltd, 2018; 2018, (4):. doi: 10.1002/14651858.CD008509.pub3.
- 89.Skolarikos a, Laguna MP, Alivizatos G, Kural a R, de la Rosette JJMCH. The role for active monitoring in urinary stones: a systematic review. // *J. Endourol.* 2010; 24, (6):. Pp. 923–930. doi: 10.1089/end.2009.0670.
- 90.Fulgham P, Assimos D, Pearle M, Preminger G. Clinical effectiveness protocols for imaging in the management of ureteral calculous disease: AUA technology assessment. // *J. Urol.* Elsevier, 2013; 189, (4):. Pp. 1203–1213. doi: 10.1016/j.juro.2012.10.031.
- 91.Tchey D-U, Ha YS, Kim WT, Yun SJ, Lee SC, Kim WJ. Expectant Management of Ureter Stones: Outcome and Clinical Factors of Spontaneous Passage in a Single Institution's Experience. // *Korean J. Urol.* 2011; 52, (12):. Pp. 847–851. doi: 10.4111/kju.2011.52.12.847.
- 92.Rhodes A, Evans LE, Alhazzani W, Levy MM, Antonelli M, Ferrer R, et al. Surviving Sepsis Campaign: International Guidelines for Management of Sepsis and Septic Shock: 2016 // *Intensive Care Medicine.* Springer Berlin Heidelberg, 2017; doi: 10.1007/s00134-017-4683-6.
- 93.Preminger GM, Tiselius H-G, Assimos DG, Alken P, Colin Buck A, Gallucci M, et al. 2007 Guideline for the Management of Ureteral Calculi // *Eur. Urol.* 2007; 52, (6):. Pp. 1610–1631. doi: 10.1016/j.eururo.2007.09.039.
- 94.Pearle MS, Pierce HL, Miller GL, Summa JA, Mutz JM, Petty BA, et al. Optimal method of urgent decompression of the collecting system for obstruction and infection due to ureteral calculi. // *J. Urol.* 1998; 160, (4):. Pp. 1260–1264.
- 95.Mokhmalji H, Braun PM, Martinez Portillo FJ, Siegsmond M, Alken P, Köhrmann KU. Percutaneous nephrostomy versus ureteral stents for diversion of hydronephrosis caused by stones: a prospective, randomized clinical trial. // *J. Urol.* 2001; 165, (4):. Pp. 1088–1092. doi: 10.1097/00005392-200104000-00007.
- 96.Иванов В.Ю., Малхасян В.А., Семенякин И.В., Гаджиев Н.К., Тедеев А.В., Пушкарь Д.Ю.. выбор оптимального метода дренирования верхних мочевых путей при остром обструктивном пиелонефрите // *Экспериментальная и клиническая урология.* 2017; 1. Pp. 58–66.
- 97.De Sousa Morais N, Pereira JP, Mota P, Carvalho-Dias E, Torres JN, Lima E. Percutaneous nephrostomy vs ureteral stent for hydronephrosis secondary to ureteric calculi: impact on

- spontaneous stone passage and health-related quality of life—a prospective study // *Urolithiasis*. Springer Berlin Heidelberg, 2018; 0, (0):. Pp. 0. doi: 10.1007/s00240-018-1078-2.
98. Sarica K, Tanriverdi O, Aydin M, Koyuncu H, Miroglu C. Emergency ureteroscopic removal of ureteral calculi after first colic attack: Is there any advantage? // *Urology*. Elsevier Inc., 2011; 78, (3):. Pp. 516–520. doi: 10.1016/j.urology.2011.01.070.
99. Guercio S, Ambu A, Mangione F, Mari M, Vacca F, Bellina M. Randomized prospective trial comparing immediate versus delayed ureteroscopy for patients with ureteral calculi and normal renal function who present to the emergency department. // *J. Endourol*. 2011; 25, (7):. Pp. 1137–1141. doi: 10.1089/end.2010.0554.
100. А.Г. Мартов, Д.В. Ергаков, М.А. Гусейнов, А.С. Андронов, С.В. Дутов, В.А. Винниченко, А.А. Коваленко.- Первоначальный опыт клинического применения тулиевой контактной литотрипсии в трансуретральном лечении мочекаменной болезни.- *Урология*.-2018.- №1.- стр. 112-121
101. Иванов В.Ю., Семенякин И.В., Гальчиков И.В., Малхасян В.А., Кан Я.Д., Тедеев А.В.. Неотложная и отсроченная уретероскопия. // *Вопросы урологии и андрологии*. 2016; 4, (2):. Pp. 17–23. doi: 10.20953/2307-6631-2016-2-17-23.
102. Bucci S, Umari P, Rizzo M, Pavan N, Liguori G, Barbone F, et al. Emergency extracorporeal shockwave lithotripsy as opposed to delayed shockwave lithotripsy for the treatment of acute renal colic due to obstructive ureteral stone: a prospective randomized trial // *Minerva Urol. e Nefrol*. 2018; 70, (5):. Pp. 526–533. doi: 10.23736/S0393-2249.18.03084-9.
103. Sarica K, Eryildirim B, Sahin C, Türkoğlu ÖK, Tuncer M, Coskun A, et al. Emergency management of ureteral stones: Evaluation of two different approaches with an emphasis on patients' life quality // *Arch. Ital. di Urol. e Androl*. 2016; 88, (3):. Pp. 201–205. doi: 10.4081/aiua.2016.3.201.
104. Borofsky MS, Walter D, Shah O, Goldfarb DS, Mues AC, Makarov D V. Surgical decompression is associated with decreased mortality in patients with sepsis and ureteral calculi. // *J. Urol*. 2013; 189, (3):. Pp. 946–951. doi: 10.1016/j.juro.2012.09.088.
105. Rubenstein RA, Zhao LC, Loeb S, Shore DM, Nadler RB. Pretesting improves ureteroscopic stone-free rates. // *J. Endourol*. 2007; 21, (11):. Pp. 1277–1280. doi: 10.1089/end.2007.9888.
106. Ilie VG, Ilie VI. Ureteric Stent Use - Part of the Solution and Part of the Problem. // *Curr. Urol*. Karger Publishers, 2018; 11, (3):. Pp. 126–130. doi: 10.1159/000447206.
107. Haleblan G, Kijvikai K, De La Rosette J, Preminger G. Ureteral stenting and urinary stone management: A systematic review // *Journal of Urology*. 2008; 179, (2):. Pp. 424–430. doi: 10.1016/j.juro.2007.09.026.
108. А.Г. Мартов, В.А. Максимов, Д.В. Ергаков, В.М. Мирошников, Ф.Р. Асфандияров, Е.С.

- Калашников.- Использование тамсулозина в профилактике и лечении симптомов, связанных с наличием у пациента внутреннего стента, Урология.- 2010, №1.-стр. 3-8
- 109.А.Г. Мартов, Д.В. Ергаков, А.Б. Новиков.- Современные возможности улучшения качества жизни пациентов с внутренними стентами.- Урология.- 2018.- №2.- стр. 134-140
- 110.Kourambas J, Aslan P, Teh CL, Mathias BJ, Preminger GM. Role of stone analysis in metabolic evaluation and medical treatment of nephrolithiasis. *J Endourol.* 2001 Mar;15(2):181-6. PubMed PMID: 11325090.
- 111.Wright PJ, English PJ, Hungin APS, Marsden SNE. Managing acute renal colic across the primary-secondary care interface: a pathway of care based on evidence and consensus // *Br. Med. J. BMJ Group*, 2002; 325, (7377):. Pp. 1408–1412. doi: 10.1136/bmj.325.7377.1408.
- 112.Tsiotras A, Smith RD, Pearce I, O’Flynn K, Wiseman O. British Association of Urological Surgeons standards for management of acute ureteric colic // *J. Clin. Urol.* 2018; 11, (1):. Pp. 58–61. doi: 10.1177/2051415817740492.

Приложение А1. Состав рабочей группы по разработке и пересмотру клинических рекомендаций

Мартов Алексей Георгиевич – профессор, доктор медицинских наук, заслуженный врач РФ, заведующий кафедрой урологии и андрологии ФМБЦ им. А.И. Бурназяна ФМБА РФ, в.н.с. отдела урологии и андрологии Медицинского Научно-образовательного Центра МГУ им. М.В. Ломоносова

Иванов Владимир Юрьевич – врач-уролог, заведующий отделом дистанционной ударноволновой литотрипсии университетской клиники урологии МГМСУ им. А.И. Евдокимова.

Просьянников Михаил Юрьевич - кандидат медицинских наук, заведующий отделом мочекаменной болезни НИИ урологии и интервенционной радиологии им. Н.А. Лопаткина- филиал ФГБУ «НМИЦ радиологии» Минздрава России

Малхасян Виген Андреевич – кандидат медицинских наук, доцент кафедры урологии МГМСУ им. А.И. Евдокимова.

Конфликт интересов: Все члены Рабочей группы подтвердили отсутствие финансовой поддержки/конфликта интересов, о которых необходимо сообщить.

Приложение А2. Методология разработки клинических рекомендаций

Целевая аудитория данных клинических рекомендаций: специалисты, имеющие высшее медицинское образование по следующим специальностям:

- урология;
- терапия;
- общая врачебная практика (семейная медицина);
- хирургия;
- акушерство и гинекология;
- анестезиология-реаниматология.

В данных клинических рекомендациях все сведения ранжированы по уровню достоверности (доказательности) в зависимости от количества и качества исследований по данной проблеме.

Таблица П1 – Уровни доказательств в соответствии с международными критериями

| Категория | Доказательства |
|------------------|---|
| 1А | Мета-анализ рандомизированных контролируемых исследований |
| 1В | По крайней мере, 1 рандомизированное контролируемое исследование |
| 2А | По меньшей мере, 1 контролируемое исследование без рандомизации |
| 2В | По крайней мере, 1 квази-экспериментальное исследование |
| 3 | Описательные исследования, такие как сравнительные исследования, корреляционные исследования или "случай-контроль" исследования |
| 4 | Отчет экспертного комитета или мнение и/или клинический опыт уважаемых авторитетов |

Таблица П2 – Уровни убедительности рекомендаций

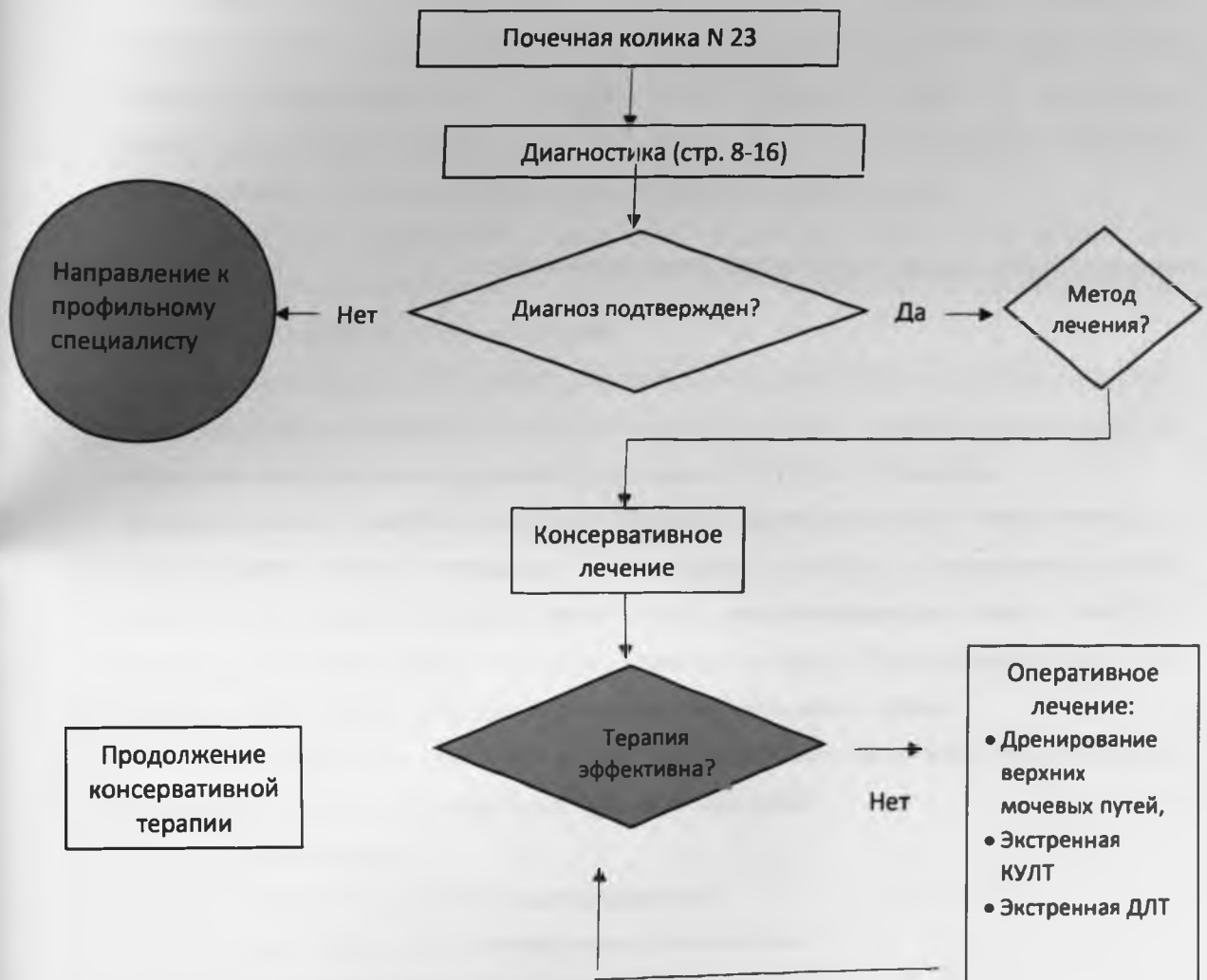
| Уровень | Основания |
|----------------|--|
| А | Уровень доказательства 1 |
| В | Уровень доказательства 2 или экстраполированные рекомендации уровня доказательства 1 |

| | |
|---|---|
| C | Уровень доказательства 3 или экстраполированные рекомендации уровней доказательства 1 или 2 |
| D | Уровень доказательства 4 или экстраполированные рекомендации уровней доказательства 2 или 3 |

Приложение А3. Справочные материалы, включая соответствие показаний к применению и противопоказаний, способов применения и доз лекарственных препаратов, инструкции по применению лекарственного препарата

1. Клинические рекомендации европейской ассоциации урологов.
2. Приказ Минздрава России от 12 ноября 2012 г. N 907н «Об утверждении порядка оказания медицинской помощи взрослому населению по профилю «урология»».
3. Приказ Министерства здравоохранения РФ от 15 июля 2016 г. N 520н «Об утверждении критериев оценки качества медицинской помощи».

Приложение Б. Алгоритмы действия врача



Приложение В. Информация для пациентов

Формирование конкрементов в мочевом тракте — патологическое состояние, которое поражает людей разных возрастных групп большинства стран мира и имеет широкую распространенность. Уролитиаз и рецидивный его характер нередко имеют тяжелые осложнения и инвалидизируют пациентов, чем и обуславливается высокое медико-социальное значение уролитиаза для здравоохранения в целом.

Коррекция метаболических нарушений должна осуществляться урологами, при необходимости с подключением к лечебному процессу консультантов: эндокринологов, диетологов, гастроэнтерологов, педиатров.

Важно не только удаление конкремента из мочевого тракта, но и предотвращение рецидивов камнеобразования, назначение соответствующей терапии, направленной на коррекцию метаболических нарушений для каждого конкретного пациента.

Почечная колика — состояние, характеризующееся нарушением оттока мочи по верхним мочевыводящим путям, приводящее к повышению давления в чашечно-лоханочной системе и нарушению кровоснабжения почки, сопровождающееся резким болевым приступом. Почечная колика возникает внезапно на фоне общего благополучия, без видимых причин, днём или ночью, в состоянии покоя или при движении.

Для купирования почечной колики необходимо восстановления пассажа мочи. Применяемые препараты нацелены на несколько эффектов:

- Обезболивание;
- Уменьшение диуреза на стороне поражения;
- Снятие отёка мочеточника на уровне стояния камня;
- Расслабление гладкой мускулатуры мочеточника;

Дренирование посредством чрескожной нефростомии или мочеточникового стента нацелено на восстановления пассажа мочи из почки.

Приложение Г1. Сравнение бесконтрастной компьютерной томографии и экскреторной урографии в диагностике конкрементов мочевыводящих путей

| Ссылка | Бесконтрастная КТ, % | | ЭУ, % |
|----------|----------------------|---------------|------------------|
| | чувствительность | специфичность | чувствительность |
| Miller | 96 | 100 | 87 |
| Niall | 100 | 92 | 64 |
| Sourtzis | 100 | 100 | 66 |
| Yilmaz | 94 | 97 | 52 |
| Wang | 99 | 100 | 51 |

Приложение Г2. Лучевая нагрузка при различных визуализирующих исследованиях выполняемых для диагностики конкрементов мочевыводящих путей.

| Метод | Доза облучения, мЗв. |
|---|----------------------|
| Обзорный снимок органов мочевой системы | 0,5-1 |
| ЭУ | 1,3-3,5 |
| Обычная бесконтрастная КТ | 4,5-5 |
| Низкодозная бесконтрастная КТ | 0,97-1,9 |
| КТ с контрастированием | 25-35 |

**Приложение Г3. Эффективность литокинетической терапии при камнях
мочеточника**

| Размер камня, мм | Среднее время отхождения, дни | Процент отхождения (95% ДИ) |
|-----------------------------|--|--|
| <5 (n=224) | нет данных | 68 (46–85) |
| >5 (n=104) | нет данных | 47 (36–58) |
| <2 | 31 | нет данных |
| 2–4 | 40 | нет данных |
| 4–6 | 39 | нет данных |

Итого:

Пронумеровано

И пронумеровано 42 листа

